S 319

Istituto Anatomo-Patologico di Modena (Prof. *Foà*).

SULL'ORIGINE DEI GLOBULI ROSSI DEL SANGUE (1)

RICERCHE

DI

P. FOÀ e G. SALVIOLI

INTRODUZIONE

L'origine dei globuli rossi del sangue fu argomento di molte discussioni fra gli istologi, intesi specialmente a ricercare come si formi il sangue, e in che rapporto stia collo sviluppo dei vasi sanguigni, sin dai primi istanti della vita embrionale. — Ond'è, che su tale argomento noi possiamo raccogliere una messe molto copiosa di notizie bibliografiche; più ancora di quelle, che ci sia dato riferire allo studio della stessa questione negli organi ematopoetici propriamente detti.

Come i nostri studi furono fatti su questi ultimi, così non sarebbe per noi strettamente necessario l'occuparci di quanto fu osservato sull'uovo nelle prime ore dall'incubazione; tuttavia stimiamo opportuno di farlo, perchè ciò può servire a meglio comprendere il valore di alcuni risultati che abbiamo ottenuto.

(1) Vedi « Lo Spallanzani », fase. II, anno VIII. Modena, dicembre 1878.

Wolff e Pander [1]) sono tra i primi che abbiano studiato lo sviluppo del sangue nell'uovo fecondato. Il primo di essi ammise che le isole sanguigne dell'embrione, ossia i primi accumuli dei globuli sanguigni che si riscontrano, non fossero che spazî intervascolari, o maglie della rete vascolare stessa rappresentata dagli spazi chiari esistenti fra le isole suddette.

Pander, all'incontro, descrisse come vasi incipienti le isole stesse, che ingrandendosi e riunendosi fra loro, formerebbero la prima rete vascolare.

Remack [2]) ammetteva l'esistenza di una rete primitiva di cordoni cellulari pieni, il cui centro poi si svuoterebbe, mentre gli elementi rispettivi diventerebbero globuli rossi del sangue.

His [3]), mentre considera i vasi primitivi non come cordoni pieni, ma come veri condotti intercellulari, riguarda i globuli del sangue come formati, almeno in gran parte, al di fuori dei vasi, dimodochè la loro entrata nella cavità vascolare sarebbe un fenomeno consecutivo.

Afanassieff [4]) descrisse delle vescicole di varia grandezza, formate da un contenuto protoplasmatico, rinchiuso in un viluppo di uguale natura e originate nel mesoblasto. Lo spazio compreso dalle vescicole sarebbe suddiviso in una rete di canali per dei prolungamenti estesi da una vescicola all'altra. Tali canali sarebbero i rudimenti dei vasi sanguigni. Dal contorno delle vescicole che formerebbero la parete interna dei vasi adiacenti, sporgerebbero delle masse di protoplasma munite di nuclei, che poi, staccandosi, costituirebbero i globuli rossi.

Kölliker [5]) afferma che nei mammiferi e nei vertebrati in generale, i primi corpuscoli del sangue sono delle cellule a nucleo incoloro, a contenuto granuloso, che non differiscono punto dalle altre cellule formatrici dell'embrione. L'origine di tali primi elementi è poco conosciuta, e da essi proverrebbero i globuli rossi per diretta loro trasformazione, perdendo i propri granuli e assumendo emoglobina fuori che nel nucleo. I globuli rossi embrionali, una volta formati, si moltiplicherebbero per scissione nella stessa massa del sangue,

fino alla comparsa del fegato, che poi accentra in sè la funzione ematopoetica.

Oehl [6]) dichiara di non potersi arrendere alla opinione di Kölliker, che i globuli sanguigni rossi provengano da cellule embrionali, colla scomparsa dei rispettivi nuclei. Invece ritiene, che i globuli sanguigni provengano dai nuclei, con iscomparsa del protoplasma cellulare.

Klein [7]) scrive che le isole sanguigne corrispondono ad una cellula divenuta vescicolare, sull'interna parete della quale si formerebbero i globuli del sangue, che dapprima aderenti, si farebbero poi liberi nell'interno della cavità, e finalmente la riempirebbero. Le cellule delle isole sanguigne comunicherebbero poi tra di loro formando la rete capillare.

Götte [8]) afferma che nell'ammasso di cellule, che si trova immediatamente al di fuori dell'area trasparente, s'accumula una quantità di liquido che forza le cellule ad allontanarsi le une dalle altre, in modo da formare un reticolo a larghe maglie riempiute di liquido. In tali spazi arriverebbero le cellule formatrici, che vi subirebbero una specie d'endogenesi, e formerebbero gli ammassi di globuli, detti isole sanguigne dagli autori precedenti.

Per Forster [9]), i globuli rossi proverrebbero dalla proliferazione di nuclei esistenti in grande quantità, specialmente sui punti nodali di una rete protoplasmatica, la quale, per successive metamorfosi, si riduce ad essere una rete vascolare.

Leboucq [10]) opina che i cordoni cellulari, che precedono l'apparizione dei vasi sanguigni, sieno costituiti da una massa di protoplasma disseminata di nuclei, nell'interno della quale si formerebbero i globuli rossi del sangue.

Anche per Ranvier [11]) esiste dapprima una rete composta solo di cellule, che formano dei cordoni pieni anastomizzati tra loro, mentre nei punti nodali presentano un numero considerevole di nuclei. È qui che si produrrebbero le prime cavità vascolari, e le prime isole sanguigne. Queste si formerebbero a spese di certe cellule dei cordoni vascolari primitivi,

che sono messe in libertà nel loro interno al momento della loro canalizzazione.

Tali cellule, dapprima mononucleate, danno poi segno di una grande proliferazione nucleare, in cui tutti i nuclei sembrano toccarsi tra di loro. Poi ogni nucleo procreato si stacca con un po' di protoplasma e diventa un globulo rosso embrionale. Ranvier, però, osserva che nel pollo le cellule formatrici del sangue sono distinte dalle cellule vasoformatrici, mentre non lo sarebbero nel coniglio, in cui la stessa cellula concorrerebbe alla formazione del vaso e a quella del sangue.

Tali differenze sarebbero dovute a ciò, che nel coniglio il sangue avrebbe una origine intracellulare, ossia si formerebbero i globuli rossi del protoplasma stesso delle cellule vascolari, indipendentemente dal nucleo delle stesse.

Conviene inoltre osservare che il Ranvier, descrivendo le cellule vasoformatrici dell'epiploon dei gatti e dei conigli, afferma che esse possono contenere isolatamente dei globuli rossi, e si compiace che Scheffer [12]), studiando il connettivo dei giovani ratti, vi abbia trovato delle cellule piene di globuli rossi, perchè questo varrebbe, secondo lui, a significare che i detti globuli possono originare nell'interno delle cellule vasoformatrici. Egli è ben vero però, che più avanti s'accorse di un grande inciampo nell'ammessione di quella ipotesi, per essere i globuli rossi, contenuti nelle cellule vascolari, sempre privi di nucleo.

J. Disse [13]) trova nell'uovo di pollo, dopo il primo giorno della incubazione, una moltiplicazione grande delle cellule del vitello nella parte periferica del mesoblasto, d'onde viene la formazione di un nuovo strato comune tanto pel sangue che pei vasi sanguigni. L'origine del sangue rimane limitata a questa parte del mesoblasto, mentre la formazione dei vasi si continua indipendentemente dalle masse sanguigne nell'area pellucida. L'autore esclude, per l'uovo di pollo, una partecipazione delle pareti vascolari alla formazione dei globuli rossi del sangue.

Benchè frutto di osservazioni portate sopra un campo assai

diverso, importa di qui citare l'importante ed estesa monografia sullo sviluppo delle salpe del prof. Todaro [14]), nella quale descrive l'origine dei globuli rossi da speciali elementi protoplasmatici, che più tardi ha trovato muniti di un nucleo, e in cui ha luogo una specie di moltiplicazione endogena. Infatti, egli dice, si forma dapprima un solco trasversale, che divide in due parti la sostanza interna, in ciascuna delle quali si trova un piccolo nucleo. Poi si forma un solco verticale che taglia a croce il trasversale, e così le due prime porzioni si suddividono in 4 pezzi che diventano anch'essi nucleati. Continuando il processo, l'elemento ematoblastico si suddivide in 6, 12, 15 e più pezzi, che poi perdono il nucleo e si fanno liberi, penetrando nella ristrettissima rete lacunare del connettivo, d'onde passano ai vasi sanguigni.

In conclusione, malgrado lo stretto rapporto esistente fra i globuli ed i vasi sanguigni, la più parte degli autori descrisse una origine separata degli uni dagli altri. Ranvier pel coniglio, Leboucq e Foster credono possibile e dimostrata l'origine intracellulare, o dai nuclei dei cordoni protoplasmatici dei globuli sanguigni. Götte s'avvicina alla vecchia idea di von Bäer, che i vasi sanguigni non sieno primitivamente altra cosa che dei semplici spazi vuoti fra gli elementi cellulari, e Klein pare risusciti la vecchia teoria di Schwann sulla origine dei vasi dalla supposta cavità intracellulare. Importante sopra ogni altra, come quella che conduce ad unità di concetto sulla origine del sangue, tanto nell'uovo che nei futuri organi ematopoetici, è l'opinione di Kölliker sulla diretta trasformazione delle cellule formatrci dell'embrione in globuli rossi; opinione che assunse, a così dire, una importanza storica, come quella che diede fondamento agli studi successivi, e che è tuttora dominante (1).

---

(1) In questi ultimi tempi, due autori francesi spiegarono in modo assai diverso da tutti gli altri l'origine dei globuli rossi. Hayem ammette l'esistenza nel sangue di piccole granulazioni, dal crescere delle quali si

Da questa faticosa esposizione di vedute disparate, capirà il lettore, come sia veramente sentito il bisogno di unità e di chiarezza, e quanto meno proprio sia per tal genere di studi l'uovo appena fecondato, a confronto degli organi ematopoetici. Per questo, ed anche per la considerazione che al primo svilupparsi del fegato cessa in tutto il resto dell'organismo l'azione ematopoetica, che si concentra, invece, tutta nel primo, noi cominciammo le nostre ricerche sul fegato embrionale, e le estendemmo poi agli altri organi generatori del sangue.

Qui noi dobbiamo un'altra volta raccogliere quanto fu detto in prima di noi, e per amor di esattezza, e perchè meglio si comprenda quanto saremo per dire in seguito.

Per molte ed antiche ricerche era stabilito che il fegato fosse organo fabbricatore dei globuli rossi nella vita embrionale, ma lo studio esatto di questa funzione rimase per lungo tempo sospeso, tantochè si potè poi dai moderni istologi dubitare assai della bontà del reperto dei vecchi osservatori. Il fondamento più sicuro alla dottrina dell'ematopoesi epatica la diede il Kölliker [15]), benchè egli rimanesse poi dubbioso sulla origine di quelli elementi incolori, da cui faceva derivare i globuli rossi. Avanti però d'entrare su ciò in maggiori dettagli, dobbiamo riferire l'opinione di altri autori di data anteriore.

Reichert [16]) ammise l'esistenza nel fegato embrionale dei girini e dei cani, di grossi elementi riempiuti di cellule a diverso grado di sviluppo, di nuclei e di forme di passaggio a vere cellule che sarebbero simili ai globuli rossi del sangue. Questa osservazione, unita all'altra che, ciò malgrado, non accade un proporzionale aumento di volume dell'organo, gli faceva supporre che le cellule sopradette fossero portate via dal sangue circolante, in quanto esse formavano parte delle pareti vascolari.

---

svolgerebbero direttamente i globuli rossi. Pouchet ammette, che certi globuli bianchi contengono delle granulazioni colorate, che fuoruscendo nel siero, si svilupperebbero in globuli sanguigni.

Weber [17]) credette che i globuli rossi originassero nel fegato dal grasso delle cellule epatiche, le quali, cadendo nel lume dei vasi vicini, si aprirebbero, versandovi il loro contenuto.

Fahrner [18]), scolaro di Kölliker, trovò nei piccoli embrioni di pecora parecchie cellule rosse nel sangue o rotonde, o a biscotto, spesso con doppio nucleo. Ulteriormente trovò anche cellule colorate senza nucleo, o globuli rossi vecchi. Le cellule rosse in via di scissione, le trovò specialmente nel fegato, ove vide inoltre molte forme di passaggio fra le cellule incolori e le rosse, e d'entrambe le specie, ne descrisse di grandi e di piccole, o frammiste ad esse anche dei nuclei liberi. Nei più vecchi embrioni Fahrner distinse bene le cellule incolori dalle cellule epatiche, e solo le prime offrivano stadii di passaggio ai globuli rossi, le cui forme embrionali erano abbondantissime. Kölliker [19]) stesso confermò questi dati in un feto umano di 3 mesi, trovando numerose cellule rosse o giallastre a uno o più nuclei, nel fegato, e pochissime cellule incolori dovunque, e specialmente nel cuore. Kölliker conchiudeva, che al cessare della formazione del sangue nel decorso dei vasi, incomincia l'ematopoesi epatica, il che dura per una gran parte del tempo della vita fetale, e ciò in due maniere: per moltiplicazione dei globuli rossi embrionali preesistenti, e per un passaggio nel fegato delle cellule incolori in cellule rosse. I globuli bianchi deriverebbero dalle arterie ombellicali, fino all'epoca in cui si forma il condotto d'Aranzio.

Nel 1854 il Kölliker aggiunse ai suoi lavori lo studio degli embrioni di mammiferi di tarda età ed anche dei neonati, nel cui fegato trovò ancora la formazione del sangue.

Nel 1857 [20]) il sullodato autore modificò le sue precedenti opinioni, in quanto sembra, come giustamente osserva il Neumann [21]), abbia voluto spogliare in parte il fegato del suo còmpito di fabbricare il sangue nella vita embrionale. Avendo infatti il Kölliker trovato nella polpa splenica, nella vena splenica, e nella v. porta dei neonati e dei giovani animali

poppanti, gli stessi elementi incolori, e molte cellule grosse polinucleate, che egli paragonò ai mieloplassi di Robin, e avendo le stesse riscontrato anche nel fegato [22]), mentre notò la presenza di cellule rosse in abbondanza nella milza stessa, si formò il concetto che la sua primitiva opinione dell'origine dei globuli rossi del fegato fosse sostenibile nei primi periodi della vita embrionale dal 2° al 5° mese, ma che più tardi la milza prendesse il sopravvento nella funzione ematopoetica, e che alla sua elaborazione fossero dovuti indirettamente anche i globuli rossi embrionali del fegato, in quanto derivassero da cellule incolori fabbricate nella milza e tradotte al fegato per la v. splenica.

Ciò ha contribuito di molto a scemare l'importanza del fegato, tanto più che, avendo il Kölliker, come dicemmo, trovato anche molti globuli rossi embrionali nella milza, si poteva sospettare che anche questi fossero trasportati direttamente al fegato, che sarebbe stato un organo adatto forse ad elaborare ulteriormente globuli sanguigni, ma non a produrli.

Altri autori descrissero nel fegato embrionale degli elementi speciali. Così il Gerlach [23]) vi trovò cellule contenenti globuli rossi, e credette che questi fossero in quelle originati, finchè poi convenne con Kölliker ed Ecker [24]), non essere le medesime che prodotti patologici, dovuti a stravasi assai facili ad accadere nel fragile parenchima epatico embrionale.

Schaffner [25]) trovò nel fegato dei girini e degli embrioni di mammiferi cellule incolori, e molte forme di passaggio delle stesse a cellule rosse, ma nessun globulo rosso rinchiuso in altre cellule.

Remack [26]) trovò nel fegato d'embrioni di coniglio e di vitello delle grosse cellule con moltissimi nuclei. Ritenne che le stesse si scomponessero in tante cellule figlie, ma che queste non avessero alcun rapporto colla formazione del sangue. Kölliker ed Henle (1854) ammisero, che gli elementi trovati da Remack fossero di natura parassitaria.

Più di recente Schenck [27]) descrisse, senza attribuir loro un significato speciale, dei corpi protoplasmatici grandi e contrattili contenenti uno o più nuclei, esistenti nel fegato embrionale di conigli, cani e porci, e che egli rassomiglia alle grandi cellule trovate da Peremescko [28]) nella milza embrionale.

Della ematopoesi epatica degli adulti si occcuparono oltre il Weber, il Lehmann [29]), il Moleschott [30]) e il Funcke [31]), deducendo i tre primi per vie indirette la partecipazione del fegato alla fabbricazione del sangue, il che per Funcke all'incontro non era abbastanza provato.

Finalmente in questi ultimi anni, e precisamente nel 1874, comparve sull'argomento di cui ci occupiamo un importante lavoro del prof. E. Neumann [32]).

Il medesimo si occupò specialmente dello studio di embrioni umani sia a fresco, che conservati nello spirito, o induriti in acido cromico, ma esaminò eziandio taluni embrioni di porco, di vitello e di coniglio, i quali, come egli afferma, gli diedero essenzialmente gli stessi risultati ottenuti sull'uomo. Egli aveva già da tempo constatato come già Kölliker e Fahrner, la presenza di molti globuli rossi nucleati nel fegato di embrioni, ed aveva pure osservato che nel coniglio neonato esistevano più cellule rosse nel fegato, che nel sangue estratto dalle cavità cardiache. Afferma il Neumann di non aver trovato mai delle forme di scissione delle cellule rosse, nè, è ben certo della esistenza di cellule con più nuclei. Ammette la diversa grandezza dei globuli rossi embrionali e il loro diverso grado di colorazione nel fegato, fatto a cui non dà molta importanza, avendone trovato di diversamente colorati anche nel sangue estratto dal cuore. Trovò il suddetto autore, che la ricchezza numerica di cellule rosse nel fegato non è in rapporto alcuno con quella della milza, o di qualsiasi altro organo, il cui sangue si scarichi nel fegato, e che ha luogo realmente in quest'ultimo una produzione di cellule sanguigne in rapporto collo sviluppo dei vasi. Colle opportune cautele trovò di potere affermare, che il sangue delle vene epatiche contiene un maggior

numero di cellule rosse del sangue della vena porta, e che il sangue dei vasi *entro* il fegato ne contiene di più di quello che non fa che traversare lo stesso. Descrive poi nelle cellule epatiche le impronte della compressione esercitata su di esse da altri elementi, o i segni della perforazione del loro protoplasma per opera degli elementi stessi, paragonando quelle cellule epatiche embrionali alle cellule descritte da Bizzozero [33]) in caso di sviluppo secondario di glioma nel fegato. Annovera pure nel suco epatico esaminato a fresco, dei nuclei liberi grandi e piccoli, alcuni derivanti dalla distruzione di cellule epatiche, altri coi caratteri di quelli delle cellule rosse, ma delle quali non ammette sia avvenuto una distruzione, come avvenne per le suddette cellule epatiche. Perciò il Neumann ritiene che questi nuclei sieno in rapporto collo sviluppo delle cellule rosse nel fegato. Trovò pure, il detto autore, poche cellule incolori simili ai globuli bianchi del sangue, e finalmente dei grandi elementi a forme varie e irregolari, con un nucleo a contorno poco netto, e per la sua forma piatta e per la mancanza di nucleolo differenziabile da quello delle cellule epatiche; oppure elementi senza nucleo (?) e contenenti gli uni e gli altri nel loro protoplasma, o dei globuli rossi nucleati, o dei semplici nuclei simili a quelli delle cellule rosse. Talora vide due o tre cellule rosse entro una sola cellula incolore; altra volta trovò invece nel corpo cellulare un nucleo circondato da una zona chiara, che egli non potè distinguere se fosse uno spazio pieno di liquido, un vacuolo, o protoplasma jalino. Finalmente trovò degli indubitabili vacuoli, talora numerosissimi, nello spessore del corpo cellulare. Per molte considerazioni, respinge il Neumann l'idea che le cellule contenenti i globuli rossi sieno prodotti patologici, dovuti a stravasi, ed ammette *che in certe cellule madri abbiano origine, o direttamente nel protoplasma, o dentro un vacuolo preesistente, per formazione libera, dei nuclei particolari, e che, per il depositarsi intorno agli stessi di una sostanza gialla omogenea, essi nuclei diventino i globuli rossi embrionali.* La sostanza gialla potrebbe essere o una

secrezione dal nucleo, o una trasformazione del protoplasma circostante. I globuli rossi embrionali diventerebbero poi completi, cioè, perderebbero il nucleo al di fuori dell'elemento generatore. Circa all'origine di quest'ultimo, afferma il Neumann che dal protoplasma delle preesistenti pareti vascolari sporgono delle masse o protuberanze di ugual natura, entro cui avviene la suddescritta neoformazione endogena di cellule rosse. Per interruzione delle fila delle cellule epatiche avverrebbe la comunicazione delle protuberanze protoplasmatiche vicine tra loro, e così si formerebbero nuove vie di comunicazione per la corrente sanguigna. Siccome, però, si trovarono cellule contenenti i globuli rossi embrionali anche dentro i vasi, così Neumann suppone che dalle pareti vascolari possa talora la propagine avanzare verso il lume del vaso, anzichè verso gli acini epatici, per disciogliersi entro il vaso stesso, dopo aver originato nel modo suddetto i globuli rossi. Siccome le propagini protoplasmatiche non si spiccherebbero dai vasi che ad intervalli, così da questa esposizione risulta, che esisterebbero nel fegato embrionale dei vasi singolarissimi, in parte costituiti come quelli d'ogni altro organo, cioè di cellule endoteliali, che non hanno altro ufficio che di limitare il corso del sangue, e in parte formati da residui di cellule che avrebbero la facoltà di generare i globuli rossi!

Tale fu, sino ad ora, lo stato della questione sulla origine dei globuli rossi nel fegato embrionale, allorchè noi ci accingemmo alle nostre indagini.

La più parte di esse concerne l'esame di un gran numero di fegati d'embrioni e feti di vitello da un mese sino al termine della gravidanza, dopodichè ci estendemmo ad esaminare il fegato embrionale di una quantità d'altri animali, fra cui la cavia, il coniglio, la pecora, il sorcio (Mus decumanus) il cane, il gatto, e finalmente studiammo il fegato umano. Ci affrettiamo anche noi a dichiarare che essenzialmente trovammo dovunque gli stessi fatti, ma ci è d'uopo di affermare che esistono per l'uomo talune differenze di dettaglio che andremo più avanti descrivendo.

Fegato embrionale. — Abbiamo fatto larghissimo uso dell'esame a fresco, o nel liquido stesso dell'organo, o in liquidi indifferenti, usando pure di alcuni mezzi adatti di coloramento e specialmente della Fuxina, mentre per istudiare i rapporti dei singoli elementi, ci siamo serviti degli ordinari mezzi di induramento (Bicromato di potassa e Alcool), e, per colorare i tagli, dell'ematossilina e del picrocarmino; la prima, preferibile per l'esame degli elementi cellulari, e soprattutto dei loro nuclei; il secondo, preferibile per lo studio della rete vascolare.

Constatammo a fresco la grande ricchezza di globuli rossi nucleati nel parenchima epatico degli embrioni, e il debole decrescimento numerico degli stessi, nel fegato dei feti maturi. Vedemmo la grande sproporzione numerica di quelli elementi, rispettivamente nel fegato e nel sangue estratto dal cuore, e la mancanza di un rapporto diretto fra il numero dei medesimi nel fegato e nella milza, il che gia Fahrner, Kölliker e Neumann avevano rispettivamente constatato. Notammo noi pure l'assoluta mancanza di cellule rosse nel sangue delle arterie ombelicali o della porta; la presenza, invece, nelle vene epatiche di un numero delle stesse, superiore a quello esistente nelle cavità cardiache. — Ci accingemmo allora allo studio minuto di ciascun elemento reperibile nel fegato embrionale, e di cui diamo finalmente il risultato, riferendoci, per ora, al fegato degli animali soltanto.

I globuli rossi nucleati, o, più brevemente, le cellule rosse sono di configurazione sferica e leggiermente appiattita, della grandezza ordinaria di 6-8 μ, di colore variabile dal giallo paglierino ad un rosso anche più cupo dei globuli rossi ordinari, come già Kölliker aveva osservato, a protoplasma perfettamente omogeneo e dotato di un certo splendore. Il nucleo, se unico, è per lo più al centro dell'elemento; esso è circolare, a contorno marcato, a contenuto chiaro, incoloro, con qualche minutissimo granulo, ma senza veri nucleoli. Talora il nucleo presenta un aspetto diverso dall'ora descritto, e ciò pare certo si deva ascivere all'età sua. Infatti, diventa

piccolo, si scinde in granuli e accenna a scomparire, così, per atrofia. Altre volte, invece, si rimarca un altro cambiamento; l'intiero nucleo impicciolisce, mentre dapprima ingrossano, e poi si fondono tra loro, i granuli che esso contiene; ne risulta che in luogo di un nucleo d'aspetto vescicolare, come quello in addietro descritto, si ha un corpo tondeggiante più piccolo e d'aspetto omogeneo molto rifrangente, tantochè a tuttaprima somiglia una goccia di grasso. Anche tutto l'elemento in tal caso è rimpicciolito, ed è quando il nucleo ha subìto la ora descritta metamorfosi, che si può scorgere con facilità il fatto già rimarcato da Bizzozero [34]); del suo far ernia, cioè, attraverso il corpo cellulare, scivolandone fuori completamente, onde lo si trova poi libero nel preparato. — Ma spesso anche s'incontrano delle cellule rosse a cifra otto con due nuclei ben distinti, ed altre in cui la divisione del nucleo e quella del protoplasma paiono fondersi per un tratto della loro periferia, e muniti ciascuno del proprio nucleo: altre volte, invece, l'elemento ha una forma perfettamente sferica, ma contiene due, tre, fino a sei nuclei, e misura perfino 12-15 μ. Il Neumann [35]) ha negata l'esistenza di forme di scissione nei globuli rossi embrionali del fegato. Sarebbe esso un fatto riferibile all'uomo soltanto, che egli ha soprattutto studiato? Certo è che negli animali, e specialmente nel vitello, le forme suddette sono abbondantissime e spiccate. Accanto a queste forme si trovano, più di rado nei primi che negli ultimi mesi di gravidanza, dei globuli rossi di poco più della grandezza ordinaria, a superficie appiattita, a depressione centrale profonda, dove evidentemente esisteva dapprima il nucleo, a contorno talora un po' irregolare, di colorito più pallido dei globuli rossi vecchi.

Continuando a descrivere gli elementi che si isolano a fresco per dilacerazione del friabilissimo tessuto epatico embrionale, notiamo la presenza di cellule aventi tutti i caratteri delle cellule rosse, vuoi per forma e grandezza, vuoi per numero e qualità del nucleo, ma che si differenziano dalle stesse per avere il protoplasma perfettamente incoloro, mentre esso pure

è affatto omogeneo, jalino, alquanto risplendente. Noi chiameremo perciò questi elementi col nome di cellule jaline.

Un'abbondante quantità di cellule epatiche stanno pure sospese nel liquido di preparazione. Esse si distinguono assai bene dagli elementi suddescritti per la loro configurazione quasi, o nettamente poliedrica, per essere costituita da un protoplasma finamente granulare, contenente spesso qualche gocciolina di grasso, o qualche granulo di pigmento biliare giallognolo. Un bel nucleo è situato nel centro dell'elemento, ed ha figura perfettamente circolare, a contorno assai marcato, più di quello del nucleo delle cellule precedentemente descritte, e munito sempre al centro di un grosso nucleolo. Anche noi vedemmo più volte cellule epatiche sformate e pertugiate dalla compressione, o dalla penetrazione nel loro protoplasma di elementi tondeggianti accumulatisi nelle loro immediate vicinanze; ed osserviamo qui di passaggio, che la presenza ordinaria delle forme or ora descritte in fegati affatto normali, tolti anche a feti asportati in piena regolarità di sviluppo dall'organismo materno perfettamente sano, ci costringe ad ammettere che le compressioni suddescritte del protoplasma cellulare non ne alterino menomamente la funzione, come, in casi analoghi, taluni autori supposero. Trovammo ancora per isolamento, benchè ciò riesca un po' difficile, delle cellule fusate a protoplasma assai sottile, composto di minutissimi granuli chiari e rifrangenti, e munite di un bel nucleo ovale. Questi elementi ponno più facilmente isolarsi dopo macerazione di piccoli pezzi nel bicromato di potassa.

Diremo anche noi, di passaggio, della presenza di nuclei liberi nel campo della preparazione, non senza però soggiungere che teniamo un tale reperto come accidentale e di niuna importanza, in quanto essi provengono o dallo sfacelo di cellule epatiche, o dalla distruzione di cellule a protoplasma jalino e incoloro, oppure ancora dalle cellule rosse, per quel processo che sopra descrivemmo. A norma dell'origine sua, varia, naturalmente, la qualità del nucleo libero, ora essendo vescicolare a contorno marcato, a contenuto chiaro con gra-

nuli fini, ora pure vescicolare a più grosso contorno e con un bel nucleolo, ora, finalmente, essendo piccolo, sferico, omogeneo e splendente. Dallo stesso andar distrutti alcuni elementi nella preparazione a fresco dipende la presenza di granulazioni libere. Finalmente, dobbiamo descrivere la presenza di un numero piuttosto abbondante, specialmente nelle prime epoche dello sviluppo intrauterino, di grossi corpi protoplasmatici di struttura alquanto più complicata di quella degli elementi precedentemente descritti. Sono cellule, per lo più di figura circolare, ma talora irregolarissima e bizzarra, con larghe propagini, terminanti a punta, a nastro, o ramificate; detti elementi misurano da 30, 45 e più micromillimetri, e sono costituiti da un grosso ammasso di protoplasma finamente granuloso ed opaco, oppure talora costituito di grossolane e alquanto rifrangenti granulazioni, entro cui è immerso un ammasso nucleare. Questo è costituito da una quantità di nuclei a contorno spiccato, a contenuto assai chiaro, con pochissimi granuli assai minuti, onde spicca assai la natura loro vescicolare. I nuclei non sono indipendenti, ma congiunti fra loro per un tratto della loro periferia, sicchè tutto l'insieme si presenta come un ammasso bernocoluto, o come già fu detto, in gemmazione. Assai bene si può esaminare il detto ammasso nucleare in tutte le sue sinuosità e nelle sue sporgenze o gemme, evitando che il copraoggetti schiacci l'elemento, e facendo più volte rotolare quest'ultimo nel liquido d'aggiunta; in tal modo si rende anche più evidente la natura vescicolare di tutto l'ammasso nucleare.

Esso è uguale affatto a quello che Bizzozero [36]) ha esattamente descritto in alcune cellule del midollo delle ossa nell'uomo, nel coniglio, ecc. Il corpo nucleare misura da 20-30 μ; in alcuni elementi esso è raccolto al polo della cellula, la quale allora è prevalentemente costituita da un grosso ammasso di protoplasma; in altri esso occupa quasi tutta l'area della cellula, e in tal caso vi si vedono numerosissime propagini nucleari fuse tra loro. Talvolta fra l'ammasso nucleare e il protoplasma si vede una distinta zona jalina; tale altra,

invece, la zona jalina circonda tutto l'elemento, mentre l'ammasso dei granuli, più condensato, tocca immediatamente il corpo nucleare; oppure dalla periferia dell'elemento sporgono delle sfere jaline separate tra di loro e di mediocre grandezza. Tutto questo, come è noto, è dovuto al liquido d'aggiunta (cloruro sodico a 0,75), il quale rigonfia e discioglie la sostanza jalina degli elementi protoplasmatici freschi (Rovida). Vedonsi qua e là degli ammassi nucleari, separati dal rispettivo protoplasma, che andò disgregato nel fare la preparazione, e dimostranti alcune delle gemme, o propagini, o unite o isolate, attaccate al rimanente per un esiguo filamento di sostanza, oppure si trovano residui del protoplasma granuloso, in cui stanno parecchi nuclei già segregati gli uni dagli altri. Possono pure riscontrarsi elementi più piccoli, con residui d'ammasso nucleare, che ne occupano tutta la superficie, e circondati da un ammasso di nuclei contornati di protoplasma jalino ed incoloro; nuclei e protoplasmi che già s'individualizzano in singole cellule eguali a quelle che descrivemmo appunto più sopra col nome di cellule jaline. Le propagini nucleari che si distaccano dall'ammasso primitivo non sono tutte della stessa grandezza, nè le medesime si distaccano sempre ad una ad una, ma talvolta due fino a sei propagini si staccano isolate tra loro, ma circondate da una zona comune di protoplasma omogeneo. Più tardi il protoplasma subisce uno strozzamento, d'onde le forme varie di scissione, che si trovano nelle cellule jaline, come nelle cellule rosse più addietro descritte. Il protoplasma granuloso non prende parte al processo di proliferazione, esso si disgrega o scompare, mentre la sostanza jalina dell'elemento protoplasmatico è quella che col nucleo prende la parte più attiva nel processo di proliferazione. Tra le cellule jaline, così evidentemente risultanti dalla proliferazione dell'elemento a nucleo in gemmazione, e le cellule rosse vi ha, come già notammo, identità di struttura, vuoi per la qualità del nucleo, che per quella del protoplasma, e perciò che riguarda il colore abbiamo fatto già rimarcare che si passa dalle cellule

incolori alle cellule rosse più cupe per un'infinità di deboli variazioni di tinta. Oltre gli elementi grandi polinucleati, se ne trovano, più di rado, degli altri più piccoli da 16 a 20 micromillimetri a protoplasma finamente granuloso, con bel nucleo vescicolare della grandezza di 8-10 μ, a contorno talvolta prettamente circolare, altre volte offrente già una depressione, come un ombelico in un punto della sua periferia. Altri elementi d'ugual natura, e più voluminosi, presentano il nucleo un po' più grande del precedente e già suddiviso in due, tre, quattro propagini vincolate tra loro, e sempre conservanti i caratteri suddescritti; elementi, insomma, che rappresentano chiaramente le prime fasi di sviluppo dei più grandi corpi protoplasmatici che sopra descrivemmo. Assai di raro si vedono uno o due spazii incolori nel corpo protoplasmatico; non ci occorse mai, però, di vedere a fresco i suddescritti elementi contenere cellule rosse o globuli rossi propriamente detti nel loro protoplasma, nè entro spazi chiari esistenti nel medesimo.

Più addietro abbiamo menzionato alcune differenze che esistono nell'uomo a confronto degli altri animali. Tali differenze sono solamente di dettaglio, e non variano essenzialmente la natura dell'elemento cui si riferiscono, nè sono affatto esclusive dell'uomo. All'esame del fegato di feti umani a 6-7 mesi di sviluppo, o di quello dei neonati, non si isolano i grossi elementi ad ammasso polinucleato, che abbiamo sopra descritto, ma sibbene dei corpi protoplasmatici più piccoli, costituiti da un protoplasma finamente granuloso, e forniti di nuclei, o isolati, o a forma di biscotto, ma non riuniti in ammasso, sibbene segregati o singolarmente, o a due a due. Mentre negli elementi grandi riscontrati negli animali ha luogo una proliferazione del nucleo per gemmazione, nell'uomo, invece, ha luogo una moltiplicazione indipendente di nuclei, i quali alla fine giungono a riempire tutto l'elemento.

Ogni nucleo procreato si circonda di una zona di protoplasma jalino, incoloro, e finalmente i pochi minuti granuli del protoplasma primitivo scompaiono, mentre al posto del

primitivo elemento esiste l'accumulo delle cellule jaline neoformate. Queste, come negli animali, non hanno nessuna differenza dalle cellule rosse, eccetto la mancanza del colore. Fra le prime e le seconde, però, ve ne ha molte anche nell'uomo che offrono varie gradazioni di tinta, dal giallo paglierino al rosso cupo. Dicemmo che le differenze riscontrate nei feti umani non sono affatto esclusive dei medesimi. Infatti, in piccoli embrioni di coniglio aventi poco più di una settimana di sviluppo, trovammo nel fegato rispettivo, degli elementi polinucleati, in cui la proliferazione dei nuclei aveva luogo in modo indipendente come nell'uomo, benchè accanto a queste forme altre ve ne fossero che presentavano un piccolo ammasso nucleare in gemmazione. È in questi piccoli embrioni che più facilmente si possono studiare le prime fasi di sviluppo delle cellule ad ammasso nucleare più volte menzionato. Solo casualmente vedemmo nell'uomo degli elementi polinucleati contenenti dei globuli rossi, e questo solo in alcuni tagli.

Ed ora passiamo allo studio dei tagli praticati sui fegati embrionali induriti. I caratteri macroscopici del fegato embrionale variano a norma che si tratti dei primi o degli ultimi mesi della vita intrauterina. Fatta astrazione dal colore che è sempre di un rosso vivo, e dal volume che, naturalmente, cresce collo svilupparsi del feto, si nota, nel fegato dei piccoli embrioni, una estrema friabilità, tantochè riesce difficile, a fresco, asportarne dei pezzi netti, e nei visceri induriti non è facile praticare dei larghi tagli, senza comprimere il frammento che si sta studiando. Invece, nei fegati di feti maturi si nota già una consistenza notevole, che permette di studiarli colla stessa facilità con cui si studia un fegato d'adulto. Alle differenze macroscopiche corrispondono le microscopiche, le quali possono genericamente riassumersi nel fatto che la ricchezza delle cellule epatiche è in ragione diretta dello sviluppo del fegato, mentre sta in ragione inversa dello stesso la ricchezza di elementi embrionali riferibili allo sviluppo del sangue. I vasi sanguigni del fegato embrionale

sono assai larghi e sottili; quelli del fegato già avanti nello sviluppo sono invece assai più ristretti e nettamente limitati. I tagli di fegato embrionale presentano all'osservazione tre fatti principali: la rete vascolare, il tessuto epatico propriamente detto e l'accumulo dei giovani elementi. Nel fegato di feto maturo le tre parti sono assai ben distinte, in quello invece dei piccoli embrioni si nota che la rete vascolare è meno sviluppata, che gli elementi embrionali sanguigni sono più numerosi, che le cellule epatiche disposte in fila diradate sono così abbondantemente circondate dagli elementi embrionali del sangue, che a mala pena si possono distinguere. È alla grande ricchezza di cellule sanguigne a confronto delle cellule epatiche, che è dovuta l'estrema friabilità del parenchima epatico dei piccoli embrioni. A scopo di maggiore chiarezza noi descriveremo dettagliatamente il fegato di feto, notando qua e là le differenze che risultano dai fatti suddetti, al fegato degli embrioni.

Nei feti maturi, adunque, è nettamente disegnato l'acino epatico per l'esteso sviluppo della rete vascolare. I vasi portali sono larghi e ben discernibili per la guaina connettiva ricca di cellule che li circonda; i vasi intralobulari sono assai stretti e non lasciano passare in molte parti che un solo globulo rosso alla volta. Le pareti dei vasi maggiori si rivelano spiccatamente di natura endoteliale con rinforzo di una guaina connettiva; i vasi minori, invece, serpeggiano tra le cellule epatiche e fra gli altri elementi, così esili, che a prima vista si sarebbe per credere all'esistenza di una circolazione libera dei globuli negli interstizi degli elementi cellulari del parenchima epatico, se non fosse che di tanto in tanto la presenza di un nucleo ovale non indicasse l'esistenza di una parete cellulare così sottile, che pare mancante laddove non si scorge che la parte protoplasmatica della cellula endoteliale. Talora si ponno eliminare gli elementi cellulari del parenchima epatico, cosicchè rimane solo la rete vascolare costituita dai vasi portali e dagli esilissimi capillari, costituenti un sistema chiuso di canali sanguigni. I più minuti capillari comunicano

direttamente col tronco principale da cui hanno origine; le cellule, che ne costituiscono la parete, s'impiantano, a così dire, a contatto delle cellule che limitano il lume del tronco stesso. Talora appare che fra le cellule epatiche s'insinui una linea serpeggiante di cellule connettive tra cui più tardi s'avanzano ad uno ad uno i globuli sanguigni, formando la circolazione intralobulare. Le cellule epatiche disposte a rete presentano il loro protoplasma granuloso e il loro bel nucleo nucleolato che le contraddistingue; esse si colorano meno intensamente all'ematossilina, di quello che facciano gli elementi embrionali sanguigni, i quali, a guisa di accumuli congiunti tra loro da file di singoli elementi, si dispongono nell'interstizio della rete cellulare epatica fra le cellule della stessa ed i vasi sanguigni. L'aspetto nell'insieme ricorda un tessuto linfatico ovvero il modo di disporsi degli elementi, in certi casi di epatite interstiziale con infiltrazione d'elementi fra le cellule epatiche. È così che Neumann nel 1871 descrisse un apparato linfatico esistente nel fegato embrionale, come Eberth ne descrisse uno nel fegato degli anfibii [87]). Le cellule epatiche sono interrotte nella loro serie per l'accumularsi degli elementi embrionali del sangue, i quali occupano una nicchia semilunare, scavata nelle fila delle cellule epatiche stesse. In luogo degli accumuli di giovani cellule, si trovano assai spesso, specialmente nei fegati più giovani, gli elementi a nucleo in gemmazione. Anch'essi interrompono la serie delle cellule epatiche, che rimangono più addensate, intorno al grande elemento polinucleato. Questo può essere così grande da occupare l'area, o la maglia della rete cellulare epatica, tutto da solo, e può presentare un piccolo ammasso nucleare al centro o alla periferia, oppure un grande ammasso ricco di gemme, che ne riempie quasi tutto il corpo cellulare. Altre volte invece vi ha più d'un grande elemento, oppure ve ne ha uno grande, l'altro più piccolo, depresso accanto al primo. Dove esiste il grande corpo cellulare polinucleato non esiste l'accumulo delle cellule giovani, e dove sono queste in gran copia, non vi ha la cellula a nu-

cleo in gemmazione. L'estensione dell'area occupata da una grande cellula madre è uguale a quella che occupano in altri posti le cellule giovani embrionali; alle volte, infine, si nota che coesistono nella stessa area cellule grandi e cellule giovani. In questo caso il grande elemento è impicciolito, come è ridotto il suo ammasso nucleare a poche propagini; invece, intorno ad esso e proprio assiepato addosso allo stesso, sta l'accumulo di cellule giovani che sembrano ancora essere insieme vincolate da un protoplasma comune e jalino. Il contorno della cellula grande non è punto irregolare, neppure dove è a contatto colle cellule giovani; esso è perfettamente circolare, e il protoplasma del grande elemento può presentare casualmente qualche vacuolo. Ma talvolta la cellula polinucleata non è sferica, essa ha forma bizzarra con larghe propagini che separano le fila delle cellule epatiche; ebbene, possono scorgersi tali propagini ripiene di gemme nucleari in rapporto con quelle che riempiono la principal parte del corpo cellulare, oppure quest'ultimo può ancora presentarsi come cellula a nucleo in gemmazione, mentre al posto della sua larga propagine si trovano nella stessa forma accumulate le cellule embrionali sanguigne. Isolate con una certa regolarità, trovansi nel parenchima epatico le cellule a nucleo in gemmazione, e parimenti disposti ad accumuli circoscritti, trovansi le cellule sanguigne. Numerose le une e le altre nei fegati embrionali, lo sono meno, entrambi, nel fegato di feti maturi. In genere, come dicemmo, le grandi cellule e gli accumuli di cellule giovani si escludono a vicenda, talvolta, invece, si trovano a contatto in modo che una parte dell'area è occupata dal grande elemento impoverito di protoplasma e d'ammasso nucleare, e l'altra parte da un accumulo di cellule giovani, il cui nucleo e il cui protoplasma è identico al nucleo e al protoplasma del grande elemento con cui sono a contatto. Dicemmo che i vasi sanguigni formano una rete completamente chiusa; infatti, a fianco di essi, o immediatamente a ridosso della loro parete, stanno le cellule grandi a nucleo in gemmazione o gli accumuli delle cellule giovani

più volte menzionati. La parete del vaso li separa dal lume, dove corrono non interrotte fila di globnli rossi. In altre parti, ove i vasi sono larghi, essi contengono molti globuli rossi ordinarii, ossia completamente sviluppati, mentre fra essi si vede un numero più o meno abbondante di cellule rosse embrionali, di cui la più gran parte però è ancora situata al di fuori della parete vascolare. Dove le fila di cellule epatiche sono interrotte da un grande elemento a nucleo in gemmazione, si trova che esso da una parte è circondato dalle cellule epatiche stesse, dall'altra è lambito da un esilissimo capillare che contiene una sola fila di globuli rossi. Il dilatarsi di questi si accompagna al proliferare di quegli elementi, sicchè poi si hanno più larghi capillari entro cui corre una più ricca massa di sangue, circondati dall'accumulo delle cellule giovani, di cui alcune singolarmente passano nel lume del vaso. Col crescere del fegato, all'avvicinarsi del parto, diminuisce sempre più la quantità delle cellule grandi, e degli accumuli di cellule giovani, e allora la rete capillare è a contatto immediato coll'accresciuto parenchima epatico, da cui non la separa, che una fila di cellule connettive perivascolari. Noi non abbiamo mai veduto rimanere una lacuna al posto degli accumuli di cellule giovani, nè delle grandi cellule; non vedemmo questa lacuna comunicare col lume del vaso, diventandone un diverticolo; nè vedemmo, infine, più lacune vicine tra loro, fondersi insieme per diventare una nuova via di passaggio del torrente circolatorio, e di comunicazione fra i vasi preesistenti. La rete vascolare trovammo sempre chiusa e non la vedemmo mai aprirsi in diverticoli. Da ultimo nei maggiori vasi interlobulari trovammo fra i globuli rossi completamente sviluppati, abbondanti quantità di cellule rosse, e ciò spiega come se ne trovino ancora abbastanza copiose nel sangue delle vene sovraepatiche, mentre non se ne trova punto nel sangue portale estraepatico. Coll'avanzare nel circolo le cellule rosse diventano globuli rossi completi, il che spiega, a sua volta, come nelle cavità cardiache si trovino così scarsamente le cellule rosse. Nel fegato dei piccoli em-

brioni la rete vascolare è più larga, le cellule epatiche sono disposte in fila più diradate, i giovani elementi sanguigni, e le grandi cellule a nucleo in gemmazione, straordinariamente numerosi, coprono, come già avvertimmo, le cellule epatiche stesse, e paiono costituire un tessuto di granulazione occupante quasi tutta l'area del preparato.

Il fegato degli embrioni umani non offre delle differenze sostanziali, ma quelle solo che sono riferibili al diverso modo di proliferare degli elementi polinucleati, che più addietro abbiamo menzionato. Gli stessi rapporti esistono fra le cellule epatiche e gli accumuli di giovani cellule, e fra queste e i grandi elementi, coi vasi sanguigni. Il grande elemento non raggiunge il volume di quello degli animali, e in luogo dell'ammasso centrale nucleare in gemmazione, presenta nuclei che si moltiplicano indipendentemente a due a due, sicchè si trovano poi elementi pieni di nuclei, e questi, circondandosi di protoplasma jalino, diventano cellule giovani, che occupano tutta l'area, occupata prima dal grande elemento. Tanto le cellule madri, che l'accumulo delle cellule figlie, stanno a contatto delle esili, trasparenti pareti dei vasi, nel cui lume passa una non interrotta corrente di globuli rossi. Col passare singolarmente delle cellule giovani nel lume del vaso, diminuisce sempre più lo spazio che separa questo dal parenchima epatico, finchè vengono in ultimo definitivamente a contatto, come più addietro descrivemmo. Affatto casualmente si trovarono cellule madri nel lume stesso del vaso. Non esitiamo a dichiarare ciò essere un fatto accidentale dovuto alla preparazione, dovendosi, per fare dei tagli sottili, esercitare una compressione sul friabile pezzo, e quindi con facilità grande potendosi rompere le parti degli esili vasi sanguigni, in cui si può spingere il limitrofo elemento, sia esso la cellula polinucleata, sia essa come ci occorse una volta di osservare, una stessa cellula epatica, la cui origine, certamente nessuno vorrebbe per questo ammettere sia stata intravascolare.

Milza embrionale. — Estendemmo poscia le nostre ricerche alla milza embrionale, e passiamo ora a descriverne il risultato.

È noto che anche sulla funzione ematopoetica della milza esistono delle contraddizioni fra i vari autori. Già Funcke [38]) aveva sostenuto, che in ogni minima particella di polpa splenica, specialmente bovina, si trovano infinite forme di passaggio tra le cellule incolori e le colorate. Kölliker [39]) smentì questa asserzione, affermando che così grande facilità non aveva trovato, e che gli era di conforto l'esempio di tutti gli altri autori, che non poterono confermare il reperto di Funcke. Il Kölliker però ha nettamente dichiarato che nella milza dei neonati e dei poppanti, e *forse in quella di animali d'una certa età*, vi sono delle cellule a nucleo giallognolo, difficili a distinguersi dai globuli sanguigni, e che devono considerarsi quali globuli sanguigni, in via di formazione. Trovò inoltre il Kölliker delle cellule finamente granulose della grandezza di 25-45 μ a nucleo multiplo riunito in ammasso centrale, somiglianti alle cellule a nucleo in gemmazione del midollo delle ossa, e che egli aveva osservato già nel fegato degli embrioni, attribuendone, però, l'origine alla polpa splenica, ed ignorandone l'ufficio. Infine trovò varie forme di scissione di cellule rosse tanto nella polpa, che nel sangue della vena splenica. Afferma che di tali elementi, i più importanti dovevano considerarsi le cellule a nucleo giallognolo, come quelle che rappresentavano globuli rossi in via di formazione, e nel capitolo del sangue, ove ritorna su questo problema, dichiara positivamente che i globuli rossi derivano dalle cellule incolori della milza. Al Kölliker, pertanto, noi dobbiamo la prima dimostrazione positiva che la milza embrionale è ematopoetica, perchè vi trovò il globulo rosso nucleato, vero e più essenziale rappresentante della funzione sanguigna, sebbene la spiegazione che dà dell'origine di quello possa essere ipotetica o incompleta. Il Neumann [40]), nel suo lavoro retrocitato, comparso nel 1874, s'occupa esso pure dell'ematopoesi splenica, e in parte per le osservazioni proprie, in parte per quelle da lui fatte eseguire

dal suo allievo il Dr Freyer [41]), giunge alle conclusioni seguenti. In 19 milze umane e in molte milze di coniglio, di vitello, di cane e di porco, non si trovano cellule rosse. Per quanto concerne la milza embrionale, devesi, secondo Neumann, rimarcare che il Kölliker avrebbe dovuto prima esaminare se il sangue dell'arteria splenica fosse assolutamente privo di cellule rosse, nel qual caso soltanto si poteva concludere che le stesse si fabbricano veramente dove furono trovate, cioè nella polpa splenica. Ma, avendo il Neumann riscontrato, che sino al tempo del parto il feto contiene cellule rosse nella circolazione generale, potrebbe sospettarsi che quelle che si trovano nella polpa splenica, vi sieno solo depositate. Freyer stesso avrebbe appunto trovato che la ricchezza in cellule rosse della polpa splenica non supera quella del sangue arterioso, almeno *nei bambini neonati*. All'incontro una sproporzione numerica a favore della milza esisterebbe nell'embrione, secondo il Neumann, mentre il sangue della vena splenica, nei feti, non deporrebbe per una neoformazione di globuli rossi nella milza, attesa la sua povertà di forme embrionali.

Considerando però, che al sangue le cellule rosse possono provenire e dal midollo e dal fegato, così il Neumann conclude, solo per la *possibilità* che anche la milza embrionale partecipi, benchè in modo subordinato e non ancora pienamente dimostrato, alla fabbricazione dei globuli rossi.

Il Freyer, infine, s'accinse ad una prova sperimentale; volle cioè ricercare col dissanguamento, colla inanizione indotta nei conigli, se la milza avesse dato segno di esagerazione della supposta sua attività ematopoetica, ma il risultato gli fu negativo, e noi ne spiegheremo più innanzi la ragione, e diremo il perchè sieno riescite a contrario risultato le esperienze eseguite da uno di noi e dal prof. Bizzozero sui cani e sulle cavie [42]).

La questione rimase in questi termini, quando noi intraprendemmo le nostre ricerche. Lo studio della milza embrionale fu da noi eseguito collo stesso metodo impiegato

per lo studio del fegato, e fu esteso a molti animali e all'uomo.

All'esame a fresco della polpa splenica, trovammo una quantità di cellule rosse, che varia col grado di sviluppo raggiunto dalla milza. Ad un mese, infatti, trovammo nella milza un numero di cellule rosse assai inferiore a quello del fegato, e presso a poco uguale a quello esistente nel sangue delle cavità cardiache. A tre, cinque, sette mesi il numero delle cellule rosse va sempre crescendo, tanto da uguagliare prima; da superare poi, in fine di gravidanza, quello del fegato, il quale, invece, accenna sempre più a diminuire, quanto più s'approssima il parto. Numerose cellule rosse trovansi ancora nella milza dei neonati cani, gatti e cavie; meno abbondanti nella milza dei neonati umani.

Trovansi anche nel suco della polpa splenica embrionale le forme di scissione delle cellule rosse, e le cellule stesse polinucleate. Nelle milze embrionali più giovani, notasi una grande prevalenza dei globuli rossi già completamente sviluppati, su tutti gli altri elementi. Vi esistono pure delle cellule jaline a caratteri identici a quelli descritti nel fegato, e in numero proporzionale a quello delle cellule rosse. Numerose diventano col crescere della milza le cellule della polpa splenica a protoplasma finamente granuloso, a nucleo tondeggiante con pochi granuli; ma meno bene discernibile di quello delle cellule jaline; e così pure vanno comparendo delle piccolissime cellule incolori costituite da un nucleo con una debolissima zona di protoplasma finamente granuloso; elementi di natura linfatica, appartenenti ai neoformati corpuscoli Malpighiani. Scorgonsi pure nell'esame a fresco le cellule endoteliali costituenti i vasi splenici, e finalmente si nota la presenza di grandi cellule a protoplasma finamente granuloso, ed ammasso nucleare centrale in gemmazione, identiche a quelle da noi descritte nel fegato. Il numero di tali elementi varia colle epoche di sviluppo della milza; pochi nel 1° mese di gravidanza, se ne trovano sempre più man mano s'avvicina la vita estrauterina, ed è notevole il numero grande che se ne trova nei

cani e gatti neonati o poppanti. Anche nella milza, adunque, la proporzione numerica delle grandi cellule a nucleo in gemmazione è in rapporto con quella delle cellule jaline e delle cellule rosse. Passiamo ora alla descrizione dei tagli colorati all'ematossilina o al picrocarmino.

L'aspetto dei medesimi varia a norma del grado di sviluppo raggiunto dalla milza. A un mese spicca assai la grande prevalenza della rete vascolare; la scarsità relativa degli elementi della polpa splenica, che sembra raccogliersi ad isole, ad ammassi, anzichè distribuirsi uniformemente; la mancanza di follicoli Malpighiani, la presenza di assai scarse cellule grandi a nucleo in gemmazione, in rapporto colla minuta rete vascolare sanguigna. A tre, cinque mesi si nota lo sviluppo maggiore delle trabecole; il raccogliersi di piccoli elementi intorno alle diramazioni arteriose costituenti i primi follicoli Malpighiani; la maggiore ricchezza di elementi della polpa splenica, in confronto della estensione della rete vascolare; la quantità maggiore di grandi cellule a nucleo in gemmazione sempre collocate accanto ai vasi della polpa, propriamente detta. In fine di gravidanza i follicoli Malpighiani sono grossi e molto evidenti; la polpa assai ricca d'elementi, le trabecole ingrossate; le grandi cellule ad ammasso nucleare centrale, sempre in aumento numerico, e sempre in rapporto coi vasi della polpa, mentre non si trovano mai nello spessore dei follicoli Malpighiani. In luogo delle cellule a nucleo in gemmazione, la cui grandezza e il grado di proliferazione varia, come abbiamo visto variare nel fegato, ponno trovarsi degli accumuli di cellule giovani distinguibili dagli elementi ordinarii della polpa splenica, perchè sono più grandi e si colorano più intensamente all'ematossilina, ed hanno protoplasma omogeneo. Più difficile riesce il rilievo di quelle singole fila di cellule jaline o rosse, che ponno trovarsi disseminate lungo i piccoli vasi, perchè in tal caso più facilmente si confondono cogli elementi della polpa splenica; tuttavia l'esame a fresco ci avverte della loro presenza, ed è logico ammettere che, derivate dalla proliferazione delle grandi cel-

lule a nucleo in gemmazione, si dispongano anche in serie lungo i vasi della polpa, come avviene nel fegato, ove tra le cellule epatiche si ponno vedere singole cellule jaline o rosse infiltranti il tessuto.

Midollo delle ossa negli embrioni. — Terminato l'esame della milza, rivolgemmo la nostra attenzione al midollo delle ossa negli embrioni. La descrizione che di quest'organo importante diedero Bizzozero e Neumann, il significato che dopo d'allora assunse, nella vita estrauterina di ghiandola ematopoetica, ci dispensava da ogni ulteriore ricerca, senonchè noi ebbimo di mira assai meno lo studio qualitativo, che lo studio quantitativo degli elementi del midollo nella vita embrionale, onde vedere qual posto si dovesse assegnargli, in questa epoca, fra le ghiandole sanguigne. Nelle ossa lunghe degli embrioni e dei feti, la cavità midollare o è appena incipiente o è ancora molto ristretta, sicchè riesce assai difficile di estrarre un poco di midollo dalle infinite trabecole della parte centrale e spugnosa dell'osso. Un po' più facile riesce l'operazione nelle coste, dove la cavità midollare è abbastanza ampia, ma dove pure, nell'embrione non esiste che una tenue quantità di midollo, che per la sottigliezza dell'osso è visibile a fresco per trasparenza come una linea rossigna. Collo svilupparsi del feto, però, s'ampliano le cavità midollari, ed è possibile l'estrazione di una quantità sempre più abbondante di midollo, benchè sempre inferiore, naturalmente, a quella che si può ottenere nella vita estrauterina. All'esame a fresco in un liquido indifferente, con o senza impiego di materie coloranti, è facile di scorgere che esistono dei vasi sanguigni costituiti da una unica parete cellulare, e che tra essi s'accumulano degli elementi anatomici scarsi di numero.

Poche sono le cellule rosse che si scorgono nell'embrione di vitelli da 1-4 mesi; pochi altresì, ma reali sono gli elementi a protoplasma omogeneo ed incoloro con nucleo identico a quello delle cellule rosse. Un numero parimenti assai scarso si vede di cellule grandi a nucleo in gemmazione in diffe-

rente grado di sviluppo. Si vede infine un discreto numero di cellule tondeggianti, a protoplasma minutamente granuloso, con un bel nucleo ovale situato alla periferia dell'elemento (osteoblasti), e, finalmente, qualche grande ammasso di protoplasma finamente granuloso, con molti grossi nuclei ovali, liberi l'uno dall'altro (osteoclasti).

Coll'avanzar della vita fetale, e soprattutto al cominciare della vita estrauterina, abbondano maggiormente le cellule rosse, le cellule jaline, le cellule a nucleo in gemmazione e le cellule mononucleate a protoplasma granuloso, dette cellule midollari, i cui caratteri le avvicinano, secondo Bizzozero, ai globuli bianchi del sangue, mentre dallo sviluppo di qualcuna di esse originerebbero le cellule a nucleo in gemmazione. Abbiamo praticato noi pure dei tagli di midollo ematopoetico indurito coi soliti mezzi, e abbiamo constatato anche in esse, e splendidamente, la rete vascolare completamente chiusa, e il rapporto di aderenze e di contiguità delle cellule a nucleo in gemmazione colle pareti vascolari.

Ghiandole linfatiche embrionali. — Finalmente vogliamo riferire il risultato delle nostre ricerche sulle ghiandole linfatiche embrionali.

Lo studio delle ghiandole linfatiche fu fatto da parte nostra assai limitatamente negli embrioni di vitello, e amiamo descrivere il risultato ottenuto, sia per l'importanza che noi crediamo che abbia, sia perchè serva d'eccitamento al compimento di ulteriori indagini in proposito.

Se si prende ad esaminare il mesenterio di un embrione di vitello di 2-4 mesi, si scorge che parallelamente al decorso dell'ansa intestinale in prossimità dell'inserzione del mesenterio nella medesima, esistono degli ispessimenti quasi lineari, dapprima; e di quando in quando interrotti. Più avanti, avvicinandosi il feto alla maturanza, sempre più s'ingrossano i detti ispessimenti e costituiscono le numerose ghiandole linfatiche mesenteriali del feto, che in fine di gravidanza possono già essere assai voluminose, per esempio, quanto una

noce avellana. Noi abbiamo portato la nostra attenzione su quei primitivi ispessimenti o rilievi del mesenterio fetale, nonchè sulle ghiandole mesenteriali al 6-7° mese e finalmente sulle stesse tosto dopo la nascita. Qnando le ghiandole mesenteriali non sono rappresentate che dai suddetti piccoli rilievi, esse non sono costituite apparentemente che da un uniforme accumulo di cellule incolori intorno ad una rete abbastanza larga di vasi sanguigni.

Anche dall'esame a fresco non risulta che la presenza di sangue, di cellule incolori e di vasi sanguigni. Nulla si scorge ancora nei tagli, che accenni alla separazione di una sostanza follicolare o corticale, da una sostanza midollare; il tutto non appare che come una rete di vasi sanguigni circondata da accumuli di elementi incolori.

Al 6-7° mese, quando si vedono vere ghiandole linfatiche nello spessore del mesenterio fornito di grasso, allora risulta all'esame macroscopico, l'aspetto di un organo molto ricco di sangue, distribuito specialmente nella sua parte centrale. È in queste ghiandole che all'esame a fresco, oltre alle cellule linfatiche piccole, ed alle altre ordinarie cellule incolori, si trovano, benchè in numero discreto, dei globuli rossi forniti di nucleo, delle cellule jaline e delle grandi cellule a nucleo centrale in gemmazione, identiche a quelle tante volte già menzionate nel fegato, nella milza e nel midollo delle ossa. All'esame dei tagli colorati coll'ematossilina, si scorge che esiste una sostanza midollare costituita da cordoni di connettivo reticolato con elementi linfatici separati tra loro dai rispettivi seni linfatici e ricchi di ampi vasi sanguigni decorrenti nel loro spessore. Si vede inoltre il decomporsi della rete vascolare in più minuti rami verso la periferia, ove si vanno disegnando dei veri follicoli linfatici, che fanno contrasto coi cordoni della sostanza midollare, e per la povertà dei vasi sanguigni, e pel maggiore addensamento dei singoli elementi linfatici. Nello spessore stesso dei cordoni della sostanza midollare, immediatamente a contatto colla parete sottile degli ampi vasi sanguigni rispettivi, trovansi non in-

frequentemente le summenzionate cellule a nucleo in gemmazione a vario grado di sviluppo, o gli accumuli di cellule giovani a protoplasma omogeneo incoloro o gialliccio, che provengono dalla proliferazione dei detti elementi.

Passando poi a ricercare le ghiandole linfatiche mesenteriali al primo mese di vita estrauterina, si presentò agli occhi nostri una differenza macroscopica caratteristica, cioè la mancanza di quell'aspetto rossigno della sostanza midollare, che, reperibile nelle ghiandole in meno avanzato sviluppo, lasciava indovinare in esse la ricchezza della rete vascolare. Infatti, all'esame a fresco non si trovarono che cellule incolori di varia grandezza a protoplasma granuloso, cellule connettive appartenenti al reticolo dei seni e dei follicoli, e pochissimo sangue. All'esame dei tagli, risulta, che i follicoli della sostanza corticale erano riccamente sviluppati, che i cordoni della sostanza midollare, più compatti per non essere percorsi che da vasellini minuti, apparivano identici per struttura ai follicoli, di cui non parevano che prolungamenti; che negli stessi, infine, non erano più visibili le cellule a nucleo in gemmazione, nè gli accumuli di cellule giovani che dalle medesime derivavano. Se questo fatto si estenda ad una gran serie d'animali ed all'uomo, e per quale periodo di tempo, è cosa che vuol essere chiarita da ulteriori studii. Noi non abbiamo voluto, per questo, ommettere la descrizione di un fatto che avvicina anche nella storia del loro sviluppo, così potentemente, le ghiandole linfatiche alla milza. Infatti, tanto nelle prime che nella seconda non esistono dapprima che quelle parti che costituiscono la sostanza midollare della ghiandola linfatica, e la polpa della milza. Solo più tardi si formano i follicoli della sostanza corticale nella 1ª, e i corpuscoli Malpighiani, che sono la stessa cosa, nella 2ª. Tanto nella sostanza midollare embrionale, quanto nella polpa splenica è rimarchevole l'ampiezza della rete vascolare; tanto nell'una che nell'altra, ed esclusivamente in quella, si trovano le cellule a nucleo in gemmazione o quelle che provengono dalla loro figliazione. Più tardi ogni distinzione che si volesse fare tra follicoli della

sostanza corticale, e cordoni della sostanza midollare nelle ghiandole linfatiche, riescirebbe impossibile, ma è bene ricordare anche in proposito della milza adulta, quanto afferma il Kölliker [43]) che, nè la qualità del reticolo, nè quella degli elementi cellulari, varebbero a nettamente separare la polpa splenica dai rispettivi follicoli Malpighiani.

Noi siamo alieni dall'estenderci in considerazioni fisiologiche desunte dalla sola osservazione morfologica, ma non possiamo a meno di rimarcare l'importanza della separazione netta fra gli organi della produzione dei globuli bianchi (follicoli Malpighiani e follicoli corticali nelle ghiandole linfatiche), e quelli ove si producono anche i globuli rossi (polpa splenica, sostanza midollare delle ghiandole linfatiche embrionali). Noi vogliamo ora passare all'esame della questione sull'ematopoesi nella vita estrauterina.

Ematopoesi nella vita estrauterina. — Nella quinta edizione del suo manuale di Istologia, il Kölliker scriveva che, malgrado i numerosi sforzi che si erano fatti allo scopo di rischiarare la questione dell'ematopoesi nella vita estrauterina, essa rimaneva ancora una delle più oscure [44]). Reputava nondimeno il detto autore che i globuli rossi provenissero dai corpuscoli linfatici, i quali perdessero il nucleo ed assumessero in pari tempo la colorazione rossa nel protoplasma. Ignota ancora era la sede di tale cambiamento; allorchè il Neumann [45]) scoperse il globulo rosso nucleato nel midollo delle ossa, e Bizzozero [46]) vi constatò le forme di scissione dei medesimi. Rimase così definitivamente accordato al midollo delle ossa la dignità di organo ematopoetico, e come l'elemento dominante dello stesso sono le cellule midollari, che Bizzozero descrisse come dotate delle stesse proprietà dei globuli bianchi, mentre ad un tempo vide, come Neumann, molte forme di passaggio dalle cellule incolori alle rosse, così entrambi questi autori portarono un appoggio assai valido alla vecchia dottrina di Kölliker della trasformazione dei globuli bianchi in globuli rossi del sangue. È noto però, al-

tresì, avere il Bizzozero minutamente descritto nel midollo le cellule a nucleo in gemmazione [47]) e il lettore rileggendo quella descrizione, potrà convincersi che tali elementi sono assolutamente identici a quelli che noi descrivemmo negli altri organi ematopoetici durante la vita embrionale.

Noi possiamo altresì affermare che nel midollo rosso degli adulti, oltre alle cellule midollari, alle cellule rosse nucleate, alle cellule connettive e alle cellule a nucleo in gemmazione esistono cellule a protoplasma jalino incoloro, o leggermente colorato in giallo, e altre in cui, per varia gradazione di tinta, si scorge il passaggio diretto dalle jaline incolori alle colorate. Affermiamo altresi, che nello stesso midollo rosso le cellule in gemmazione presentano tutte le fasi di sviluppo, dall'incipiente proliferazione nucleare sino alla massima produzione di gemme, che poi si staccano circondandosi di protoplasma jalino e incoloro. Vedemmo tanto nel midollo rosso delle coste, delle vertebre e delle ossa piane, quanto nell'arrossamento funzionale, da cause patologiche, del midollo delle ossa lunghe, il numero delle cellule a nucleo centrale in gemmazione essere corrispondente, cioè mantenersi in un certo rapporto, con quello dei globuli rossi nucleati. Infine abbiamo descritto dei casi, i quali provano che l'irritazione locale del midollo delle ossa lunghe, destata dallo sviluppo in esso di nodi secondari di tumore, vale a convertire in punti circoscritti il midollo giallo, in rosso funzionale, e come tale conversione si accompagni allo sviluppo di cellule a nucleo in gemmazione, e di cellule rosse nucleate.

Ma, si domanda, se il midollo delle ossa sia veramente l'unica sede dell'ematopoesi nella vita estrauterina. Il Neumann si pronuncia decisamente in questo senso; il Kölliker faceva però rimarcare di aver trovato nei poppanti, dei globuli rossi nucleati nella milza e nel fegato, e per la prima, almeno, espresse il dubbio che ne potesse contenere anche in più tarda età [48]).

Già uno di noi [49]) ebbe occasione di pubblicare intorno alcune osservazioni anatomiche portate sulla milza di animali

adulti, da cui risultava la presenza in esse di segni dell'ematopoesi, mentre l'altro di noi [50]) insieme col prof. Bizzozero dava dell'ematopoesi splenica degli adulti la prova sperimentale.

Le osservazioni fatte poscia in comune ci determinano a dichiarare che nella milza delle cavie, del cane, del gatto e del sorcio giovani si trovano cellule rosse nucleate in numero variabile secondo l'animale osservato, ma sempre più abbondante, quanto più giovine in genere è l'animale stesso, e con essi un numero corrispondente di cellule a nucleo centrale in gemmazione contenute nella milza dei sorci (mus decumanus), ed un numero pure assai grande delle stesse si trova nelle milze dei canini da 1-2-3 mesi. Più tardi nel cane adulto le cellule in gemmazione diventano assai più rare nella milza, e così rare le cellule rosse nucleate. Altrettanto dicasi per le cavie. I gatti conservano per lungo tempo un'attivissima ematopoesi splenica, come è lecito arguire dall'avere osservato nella milza di una grossa gatta gravida numerose cellule in gemmazione e cellule rosse. Invece al di là di un mese dalla nascita, riesce solo una rarissima eccezione, il trovare cellule rosse nucleate, e quindi cellule in gemmazione, nella milza dei conigli. È per questo che le esperienze col dissanguamento, che riuscirono positive per le cavie e pei cani, riescirono negative per Freyer nei conigli, nel senso che non provocarono esagerazione di ematopoesi.

Era interessante proseguire le ricerche sul fegato, nella vita estrauterina, poichè, come già ebbimo occasione di notare, alcuni fisiologi credettero di poterne affermare l'attività ematopoetica. Dalle nostre osservazioni risulta, che al di là di un certo periodo brevissimo della vita estrauterina, il fegato in condizioni normali, nè negli animali, nè nell'uomo, presenta nè cellule rosse nucleate, nè cellule jaline, nè cellule grandi in istato di proliferazione nucleare, ossia che il fegato, nelle condizioni suddette, e relativamente alla fabbricazione di globuli rossi, è assolutamente negativo.

Ma offre, all'incontro, non piccolo interesse lo studio del

fegato nel primo mese di vita estrauterina, perchè bisogna conoscere che all'epoca del parto esso non ha punto cessato di fabbricare globuli rossi, nè cessa immediatamente tale funzione, neppure coll'intervento delle nuove condizioni circolatorie nella vita estrauterina. All'incontro, abbiamo notato che l'azione ematopoetica del fegato cessa gradatamente nel 6° mese di vita estrauterina, e che, dallo studio di tale cessazione può tornarne un vantaggio fors'anche nella determinazione dell'epoca di vita del neonato. Noi abbiamo studiate le modificazioni del fegato nel 1° mese dopo il parto in coniglini allevati nel nostro laboratorio, e uccisi progressivamente ogni due giorni, poscia ebbimo occasione di studiare il fegato di neonati d'altri animali e dell'uomo. Nei coniglini noi crediamo di poter distinguere l'aspetto del fegato secondo le tre diecine di giorni che compongono il 1° mese di loro vita. Nella 1ª diecina il fegato conserva affatto i caratteri embrionali. Grandi accumuli di cellule giovani e di grandi cellule, visibili nei tagli; grandi quantità di cellule rosse e jaline visibili nell'esame a fresco. La quantità dei detti elementi è naturalmente tanto maggiore, quanto più di recente nacque l'animale. Nella 2ª decina di giorni spicca, invece, quest'altro carattere, che in luogo degli accumuli di cellule giovani rosse o jaline tra le fila delle cellule epatiche, si trovano sparsi isolatamente, e con una certa quale regolarità, le grandi cellule a nucleo centrale in gemmazione, mentre i globuli rossi embrionali diminuiscono di numero. Qui è da avvertire che tanto queste quanto gli accumuli suddescritti si trovano più abbondanti alla periferia dell'organo che nello spessore dello stesso. Il reperto, quindi, potrebbe variare a norma che si esaminassero tagli di uno stesso fegato, praticati parallelamente alla superficie, o verticalmente nello spessore; nel 2° caso, si potrebbero trovarne pochi o anche nessuno. È quindi una pratica indispensabile, quella di esaminare il fegato dei neonati, praticando sempre dei tagli verticali, onde scorgere l'estensione occupata dagli elementi generatori dei globuli rossi e dalle cellule rosse stesse.

Ebbene, il fegato della 2ª diecina di giorni dal parto, che, per esempio, a 12-16 giorni presenta cellule a nucleo in gemmazione in tutto le spessore, verso il ventesimo giorno, invece, limita la presenza di sempre più scarse cellule grandi, alla corteccia dell'organo. Finalmente, il fegato nella terza diecina non presenta che casualmente qualche rarissima cellula rossa o cellula jalina, che si distribuiscono in fila o in piccolissimo accumulo di tre o quattro fra le cellule epatiche. Fegati di cane, di gatto e di agnello, presi a venti giorni dalla nascita, si presentano come i fegati di coniglio presi alla stessa età.

Per quanto noi abbiamo potuto esaminare, anche l'uomo si comporta essenzialmente allo stesso modo. Noi abbiamo veramente potuto raccogliere varii neonati, ma quasi tutti morti nei primi dieci giorni. In questa epoca il fegato presenta i caratteri embrionali, come li presenta quello degli animali, ma qui dobbiamo rimarcare una difficoltà esistente in simili determinazioni, che è quella della influenza che sull'ematopoesi epatica può avere la causa della morte. A modo di saggio, vogliamo dire, che a 6 giorni, e a 13, esaminammo fegati di neonati umani, che non presentavano più traccia d'ematopoesi; il 1° apparteneva ad un infante morto d'Icterus neonatorum; il secondo, ad uno che morì di pneunomite, con una imponente stasi biliare nel fegato. Prima, dunque, di determinare con precisione le epoche della vita umana estrauterina nel primo mese, bisogna aver avuto occasione di esaminare un gran numero di neonati, e di aver imparato come possano talune malattie modificare la funzione ematopoetica del fegato in quell'epoca. È un tema forse fecondo di nuovi risultati, che noi ci proponiamo di studiare nell'avvenire. Ciò malgrado, lo studio del fegato del coniglio in istato fisiologico, nel primo mese dopo il parto, ci dà fondamento e sicurezza che anche nell'uomo si potrà ottenere un risultato soddisfacente a vantaggio della medicina legale.

RIASSUNTO

Dopo la lunga descrizione di fatti che abbiamo fin qui condotta a termine, facciamoci ora a riassumere le parti più essenziali del nostro lavoro.

Noi abbiamo trovato, o, a meglio dire, constatato nel fegato embrionale delle non dubbie prove della sua attività ematopoetica. A differenza di ogni altro autore, però, noi abbiamo descritto l'origine dei globuli rossi del sangue da speciali elementi, per un processo che non era ancora stato esattamente studiato. Vogliamo con questo alludere ai grandi elementi a nucleo centrale in gemmazione, dalla cui proliferazione noi facciamo derivare le cellule a protoplasma jalino, incoloro, che poi si convertono in cellule rosse del sangue. Noi abbiamo descritto le fasi di sviluppo delle grandi cellule suddette, da elementi protoplasmatici mononucleati e finamente granulosi, in cui, per successive suddivisioni, il nucleo si converte in ammasso nucleare in gemmazione, mentre tutto il corpo protoplasmatico aumenta man mano di volume.

Abbiamo descritto grandi elementi in cui l'ammasso nucleare è raccolto al polo della cellula, altri, in cui esso, aumentando il numero delle propagini, occupa tutta la superficie dell'elemento; altri, in cui per disgregazioni dei granuli nei preparati a fresco, rimane allo scoperto l'ammasso nucleare, così avanzato nella proliferazione, che alcune propagini non istanno attaccate al resto che per un filamento di sostanza, oppure vi sono già completamente disgregate tra di loro. Dimostrammo altresì, come la parte granulosa del protoplasma sia destinata a disciogliersi e a scomparire; come, invece, ciascuna propagine nucleare si circondi di una zona di protoplasma jalino appartenente all'elemento primitivo, e diventi così quell'elemento che noi abbiamo chiamato cellula jalina,

incolora. Noi abbiamo sempre rimarcato, come il nucleo di queste cellule sia identico per struttura alle singole propagini dell'ammasso nucleare dei grandi elementi, e come accanto alle cellule jaline incolori, se ne trovino altre, che per successive gradazioni di tinta, passano successivamente allo stato di cellule rosse nucleate del sangue. Di queste abbiamo descritto il modo con cui perdono il nucleo e diventano globuli rossi completi. In aggiunta a questi precipui argomenti diretti della origine dei globuli rossi del sangue delle grandi cellule a nucleo in gemmazione, noi abbiamo rimarcato che il numero dei grandi elementi è in proporzione con quello delle cellule jaline e rosse; abbiamo inoltre rimarcato nei tagli l'avvicendarsi dei grandi elementi e degli accumuli di cellule che da essi derivano, l'escludersi che essi fanno a vicenda, quando la proliferazione dei primi sia completa; il coesistere di essi in una medesima area, invece, quando il grande elemento è semplicemente in via di proliferazione, cosicchè ne rimane di esso una parte, mentre l'altra è convertita in un corrispondente accumulo di cellule giovani.

Dicemmo che tanto i grandi elementi, quanto gli accumuli di cellule giovani si trovano in rapporto di sviluppo coi vasi sanguigni, come tali rapporti, però, non sieno diretti, in quanto sia dimostrato che i grandi elementi provengano dalle pareti vascolari, ma solamente in quanto esista tra essi una contiguità od adesione, come ne fa fede la stessa diversa struttura dei grandi elementi, e la loro costante perfetta isolabilità, dagli elementi costituenti le pareti dei vasi embrionali. Per questo noi amiamo ripetere che nel fegato embrionale ha luogo una ricca produzione di globuli rossi provenienti dalla proliferazione di grandi speciali elementi a nucleo centrale in gemmazione, da cui prima derivano delle cellule figlie, costituite dalla propagine nucleare circondata da una zona della parte jalina del protoplasma costituente l'elemento generatore, e poi, per successive gradazioni di tinta, dal giallo paglierino al rosso cupo, le cellule rosse nucleate, da cui infine, per la perdita del nucleo, provengono i globuli rossi propriamente

detti. Noi chiamiamo perciò i grandi elementi a nucleo centrale in gemmazione, col nome di *ematoblasti*; ne ammettiamo lo sviluppo progressivo da cellule embrionali mononucleate, nonchè il loro rapporto di vicinanza coi vasi sanguigni, di cui accompagnano lo sviluppo.

Le differenze da noi riscontrate nell'uomo non sono essenziali, esse si riferiscono al diverso modo di proliferare del nucleo della cellula; ma è sempre da esso che si circonda di protoplasma jalino, che deriva la cellula jalina e la cellula rossa nucleata del sangue. Noi perciò non possiamo convenire nell'idea di Neumann, che le cellule rosse nucleate si formino liberamente entro spazi esistenti nel protoplasma di un elemento grande, indipendentemente dal nucleo dello stesso. Noi pure non conveniamo nella sua ipotesi, poichè egli stesso non la dichiara che un'ipotesi, che dalla proliferazione completa degli elementi grandi, anche da lui rinvenuta nel fegato embrionale, risulti una vescicola, un'ampolla, un diverticolo comunicante coi vasi sanguigni preesistenti, e originante altri vasi col fondersi con vescicole limitrofe. Tale ipotesi che il Neumann ha rilevato da quella di Klein sulla origine dei vasi e del sangue nell'uovo di pollo, non regge per noi, che abbiamo constatato che i vasi formano una rete chiusa; che gli ematoblasti vi stanno solo aderenti; e che cessata la loro proliferazione, gli elementi da essi derivati penetrano singolarmente nel lume del vaso, mentre pel dilatarsi di questo e pel concrescere del tessuto epatico, e vasi sanguigni e cellule epatiche vengono tra loro a contatto, come si trova ordinariamente nel fegato completamente sviluppato. Noi rimarchiamo, infine, che gli elementi polinucleati rinvenuti da Remack nel fegato embrionale, e quelli che Kölliker descrisse dapprima come simili ai mieloplassi di Robin, e poi realmente come identici alle cellule a nucleo in gemmazione del midollo delle ossa, e quelli pure che Schenck paragonò ai grossi corpi protoplasmatici trovati da Peremescko nella milza embrionale, non sieno altra cosa che i nostri ematoblasti. L'opinione di Kölliker sull'origine diretta dei globuli rossi dagli ele-

menti incolori non regge per noi, benchè sia da osservarsi che il Kölliker si soffermò più volte dubbioso, quando s'impose la domanda: Donde originano gli elementi incolori? Che se per la seconda metà della vita intrauterina egli li derivava dalla milza, sosteneva però la loro origine intraepatica per i primi tempi della gravidanza, forse dal sangue nutrizio delle ombelicali, ma forse anche da altra origine, che egli affermava essergli impossibile di definire. Tale origine, e nei primi e negli ultimi tempi della gravidanza, degli elementi incolori jalini da cui derivano le cellule rosse, è per noi sempre la stessa: ossia della proliferazione delle grandi cellule a nucleo in gemmazione; da quegli elementi, cioè, che noi per conseguenza chiamiamo: gli ematoblasti. Il Kölliker ammise anche, che nei primissimi tempi della gravidanza le cellule rosse subiscano una moltiplicazione per scissione. Noi non neghiamo affatto tale possibilità, ma avvertiamo che spesso le forme di scissione e le forme polinucleate di cellule rosse non esprimono altro che il fatto del distaccarsi di parecchie propagini dell'ammasso nucleare primitivo, simultaneamente, nel mentre si circondano d'una zona comune di protoplasma jalino. Successivamente poi, intorno ad ogni nucleo ed alla rispettiva zona di protoplasma si forma uno strozzamento che conduce all'isolamento delle singole cellule jaline, costituenti l'elemento polinucleato primitivo. Così pure fu rimarcata l'esistenza di globuli rossi embrionali di diversa grandezza; ciò dipende dall'essere pure di diversa grandezza le propagini nucleari degli ematoblasti. Anche per noi, come per la maggior parte degli embriologi, l'origine del sangue è separata da quella dei vasi sanguigni, e il processo evolutivo che noi abbiamo descritto pei globuli rossi nel fegato embrionale, ha forse il suo riscontro in quello che, nell'uovo fecondato, taluni autori attribuirono all'endogenesi di alcuni grandi elementi.

Tale essendo il fondamento della nostra dottrina sulla ematopoesi della vita embrionale, possiamo ora con sicurezza riassumere ciò che riscontrammo negli altri organi, incominciando

appunto dalla milza. Noi vogliamo qui ripetere che la diagnosi più sicura della ematopoesi splenica nella vita intrauterina, la fece il Kölliker, perchè si fondò sulla presenza del globulo rosso nucleato nella polpa splenica, e noi non possiamo accogliere i dubbi che sulle conclusioni di Kölliker ha sollevato il Neumann.

Le valutazioni fatte in genere colla numerazione dei globuli rossi nucleati nel sangue circolante, e nel parenchima di un dato organo, allo scopo di porre i risultati ottenuti in rapporto tra di loro, non offrono una grande sicurezza. Il dubbio, ad esempio, che le cellule rosse rinvenibili nella milza possano esservi depositate dal sangue, a cui sarebbero provenute dal fegato e dal midollo, non lo possiamo assolutamente accogliere, perchè il midollo fabbrica pochissimo sangue quando la milza è già abbondantemente attiva: perchè il fegato è già ricchissimo di globuli rossi nucleati, mentre nel sangue del cuore se ne trovano pochissimi, perchè la poca differenza trovata da Neumann tra il sangue del cuore e la milza dei neonati umani, in quanto a ricchezza di cellule rosse, dipende da ciò, che al cominciare della vita estrauterina la milza umana fabbrica in realtà pochissime cellule rosse, come pochissime se ne trovano nel sangue circolante. Noi avevamo nettamente tracciata la via che dovevamo percorrere; una volta studiato il processo della sanguificazione nel fegato, noi dovevamo ricercare, se il medesimo poteva riscontrarsi nella milza, e in questo caso noi non avremmo potuto rifiutarci d'accordare alla milza la dignità di organo ematopoetico. Or bene, come risulta dal nostro lavoro, noi trovammo nella milza embrionale le stesse grandi cellule a nucleo centrale in gemmazione (i grossi corpi protoplasmatici polinucleati di Peremescko), le stesse cellule jaline e cellule rosse nucleate: lo stesso rapporto numerico fra queste ultime e le prime, lo stesso rapporto dei grandi elementi collo sviluppo dei vasi sanguigni; infine noi trovammo nella milza l'identico processo di evoluzione dei globuli rossi, studiato poc'anzi nel fegato. Vi ha un'epoca della vita fetale, in cui il fegato è già un im-

ponente laboratorio di globuli rossi, mentre la milza, appena accennata da un ispessimento del mesogastrio, non contiene che poche cellule incolori e molto sangue; abbiamo più tardi una sproporzione numerica a sfavore della milza, tra le cellule rosse nucleate della stessa e quelle del fegato. Poi questa sproporzione scompare per quasi passare al segno opposto di un maggior numero di cellule rosse nella milza a confronto di quello esistente nel fegato sul finire della vita intrauterina. Laonde, se non bastasse già la prova che ciascun organo che fabbrica sangue, ha in sè stesso gli elementi per farlo; se non bastasse altresì la conoscenza che il fegato fabbrica già molti globuli rossi, quando la milza non ne fa ancora, collo stesso processo con cui li fabbrica poi, quando la milza è già molto attiva; se non bastasse altresì la conoscenza della grande prestezza con cui le cellule rosse diventano globuli rossi completi una volta portate in circolo, come ne fa fede il fatto che le cellule rosse, rinvenibili ancora in discreta quantità nelle vene epatiche, diventano rarissime nelle cavità cardiache, cioè dopo aver percorso un così breve tratto di strada, e come pure lo dimostra la immensa sproporzione fra il numero delle cellule rosse presenti nel sangue circolante, in casi patologici (leucemia, anemie gravi), in confronto di quello esistente nei rispettivi organi ematopoetici; se, diciamo, tutto ciò non bastasse, vi sarebbe ancora l'argomento della mancanza di uno stretto rapporto quantitativo fra la produzione splenica e l'epatica, per dimostrare che, a differenza di ciò che suppose il Kölliker, ciò che si trova nel fegato, si sviluppa tutto completamente nel fegato, come ciò che si trova nella milza, si produce nella milza, senza deposizioni, nel primo, di materiali ad hoc, provenienti dalla splenica, e senza deposizione, nella seconda, di materiali provenienti al sangue dal fegato o dal midollo delle ossa. Aggiungasi a questo la sede originariamente estravascolare degli ematoblasti e degli elementi che ne derivano, e tanto più forte diventerà la convinzione che la funzione di un dato organo è strettamente vincolata alla qualità degli elementi contenuti e prodotti dall'organo stesso.

Passando agli altri organi, fummo lieti di trovare nel midollo delle ossa embrionale la stessa povertà di cellule rosse nucleate e di ematoblasti, mentre ci piacque constatare il rapporto quantitativo sempre esistente fra i detti elementi nel midollo degli adulti; i segni dello stesso processo evolutivo dall'ematoblasto alla cellula jalina, da questa al globulo rosso; e la produzione del sangue nel ritorno funzionale del midollo delle ossa lunghe, accompagnata alla produzione di nuovi ematoblasti. Identici gli elementi nella loro fase di sviluppo con quelli del fegato e della milza embrionali, identici i loro rapporti colla rete vascolare, identica quindi la funzione.

Ci rimettiamo per le ghiandole linfatiche a quanto abbiamo detto in proposito nel contesto del lavoro. A dimostrare l'importanza e l'estensione del nostro reperto occorrono nuovi studii, ma ciò non toglie che in una data epoca della vita embrionale del vitello non si trovino tutti quelli elementi e nei medesimi rapporti tra loro e coi vasi che abbiamo trovato nelle ghiandole ematopoetiche, propriamente dette.

Lo studio dell'ematopoesi splenica nella vita estrauterina ci permise di confermare il reperto di Kölliker sugli animali neonati o poppanti, in cui egli vide globuli rossi nucleati. In taluni animali, ad esempio nel gatto e nel cane, la quantità degli stessi è grande, e siamo ben lieti di poter soggiungere che grande altresì è la quantità degli ematoblasti. È rimarchevole l'osservazione di Kölliker, che *forse* l'ematopoesi splenica si sarebbe continuata anche in età più avanzata. Or bene, anche questo siamo in grado di confermare per taluni animali. Per esempio, nella cavia, nel cane, nel gatto e nel sorcio, si hanno globuli rossi nucleati e cellule a nucleo in gemmazione nella milza, anche nello stato adulto; ma per quanto noi abbiamo potuto osservare, la funzione ematopoetica splenica va decrescendo sempre più cogli anni, almeno in alcuni animali. Così nel cane, nella cavia e nel gatto adulti, gli ematoblasti diventano rari sempre più, e rari altrettanto diventano i globuli rossi nucleati. Pare, adunque, che coll'invecchiare, la milza a poco a poco tralasci di fab-

bricare i globuli rossi. Talora in qualche taglio si può scoprire casualmente una cellula a nucleo in gemmazione, mentre all'esame a fresco si rimane incerti sulla esistenza di vere cellule rosse nucleate, tanto esse sono rare. Forse può arrivarsi ad un punto in cui esista nella polpa splenica qualche ematoblasto, in cui non avvenga, oppure sia lentissima la proliferazione nucleare, e quindi la produzione dei corrispondenti globuli rossi. Il reperto relativo alla milza adulta in alcuni animali non possiamo estenderlo ad altri, p. e. al bue, all'agnello, nè all'uomo, in cui pare anzi, che l'ematopoesi splenica cessi piuttosto presto nella vita estrauterina in istato fisiologico.

Interessante è il reperto nel fegato al primo mese dopo il parto, ove si assiste progressivamente alla scomparsa degli elementi sanguigni embrionali, tanto da poter conoscere almeno nei conigli, in che decina di giorni del primo mese sia vissuto l'animale dal solo esame del fegato. È inoltre interessante quel reperto, perchè anche in esso si verifica il rapporto esistente fra gli ematoblasti e le cellule rosse; gli uni e gli altri scomparendo simultaneamente, a grado a grado, nei primi 20-25 giorni di vita estrauterina.

Eccoci ora a riepilogare in brevi proposizioni quanto abbiamo affermato:

a) Nel fegato embrionale esiste un numero progressivamente decrescente col crescere del feto, di globuli rossi nucleati, i quali stanno in un costante rapporto numerico colle cellule a protoplasma jalino, incoloro, e coi grandi elementi a nucleo centrale in gemmazione.

b) Si notano nel fegato embrionale tutte le fasi di sviluppo dei grandi elementi, dalla cellula nucleata, da cui derivano, sino al grosso corpo protoplasmatico ripieno di un gigantesco ammasso nucleare in gemmazione. Si trovano, inoltre, le prove non dubbie della origine delle cellule omogenee ed incolori, dalle propagini del suddetto ammasso nucleare, cir-

condate della sola parte jalina del protoplasma primitivo. Infine si vedono tutti gli stadî di passaggio dalle suddette cellule jaline alle cellule rosse nucleate, e ai globuli rossi propriamente detti. Questi, essendo il prodotto della proliferazione dei grandi elementi a nucleo centrale in gemmazione, noi chiamiamo questi ultimi col nome di ematoblasti.

c) L'identico processo evolutivo si trova nella milza embrionale, in cui la proporzione sempre costante fra ematoblasti e cellule rosse, aumenta col crescère dello sviluppo del feto, sicchè uguaglia dapprima, e poi supera quella del fegato. Le differenze riscontrate nel fegato e nella milza umana, non modificano essenzialmente l'andamento del processo.

d) Nelle ghiandole linfatiche del vitello al 6°-7° mese di vita intrauterina, trovammo una mediocre quantità di ematoblasti, di cellule jaline e globuli rossi nucleati. Tali elementi non rinvenimmo più nella vita estrauterina. Quando vi sono, essi risiedono solamente nella sostanza midollare. Se il reperto si ripeta in ogni caso ed in molti animali, è cosa che deve essere ancora studiata.

e) Il midollo embrionale è poco attivo, ma vi si riscontra, come nell'adulto, lo stesso processo evolutivo dei globuli rossi.

f) Nella vita estrauterina la milza di alcuni animali continua per certo tempo la funzione ematopoetica, la quale, invece, pare cessi completamente coll'avanzare degli anni, e manca affatto in taluni animali, anche assai giovani.

L'ematopoesi epatica cessa gradatamente entro il 1° mese della vita estrauterina.

Nota Bibliografica.

[1]) Wolff e Pander — Vedi Kölliker, « Entwickelungsgeschichte der Menschen und der höheren Thiere », 3ª ed., 1879.
[2]) Remack — « Entwickelung der Wirbelthiere », 1855.
[3]) His — « Arch. f. Anat. », II, pag. 511.
[4]) Afanassieff — « Wien. Sitzungsb. », t. LIII, p. 560.
[5]) Kölliker — « Eléments d'Histologie humaine », Paris, 1871, p. 823.
[6]) Oehl — « Manuale di fisiologia », Milano, t. II, p. 9.
[7]) Klein — « Wien. Sitzungsber. », LXIII, 1871. — « Das Mittlehre Keimblatt », etc. — « Centralblatt », 1872, pag. 110.
[8]) Goette — « Arch. für mikr. Anat. », vol. X, 1873.
[9]) Foster e Balfur — « Eléments d'Embryologie », Paris, 1877, p. 79.
[10]) Leboucq — « Recherches sur le développement des vaisseaux et des globules sanguins », 1876, p. 10.
[11]) Ranvier — « Traité technique d'histologie », p. 639.
[12]) Scheffer — « Proceedings of the royal society », 1874, N. 151.
[13]) J. Disse — « Die Entstehung des Blutes und der erste Gefässe in Hunerei », Strasburg, 1879.
[14]) Todaro — « Ricerche fatte nel laboratorio di Anatomia normale in Roma — Sopra lo sviluppo e l'anatomia delle Salpe », pag. 41 e seg.
[15]) Kölliker — « Mikroscop. Anat. », II, p. 590. — V. 2. Auflage seines « Handbuchs », p. 613, 1854. « Ueber Resorption des Fettes-Würzburger Verhandlungen », VII, p. 188. — V. 2ª ediz. del « Manuel d'Histolog. », fatta sulla quinta tedesca.
[16]) Reichert — « Entwickelungsleben im Wirbelthierreich », 1840.
[17]) Weber — « Zeitschrift f. rationelle Med. », 1845, Bd. IV.
[18]) Fahrner — « De Globulorum sanguinis in mammalium embrionibus atque adultis origine »; Turici, 1845.
[19]) Kölliker — « Mikr. Anat. ».
[20]) Kölliker — « Ueber Resorption des Fettes », v. s.
[21]) E. Neumann — « Neue Beiträge zur Kenntniss der Blutbildung ». Archiv der Heilkunde, 2 nov. 1874.

22) Kölliker — « Mik. Anat. », II, p. 246. — Fahrner, l. c., p. 12.
23) Gerlach — « Zeitschrift f. rat. Medic. », 1849, VII, p. 79.
24) Ecker — « Zeitsch. f. wiss. Zoologie », II, p. 276. — Kölliker, ibid., 1850, II, p. 117.
25) Schaffner — « Zeitschr. f. ration. Medic. », VII, p. 351.
26) Remack — « Ueber vielkernige zellen der Leber ». Müller's Archiv, 1854, p. 97.
27) Schenck — « Centralblatt f. d. medic. Wiss. », 1869, p. 865. « Protoplasma Körper in der embryonalen Leber ».
28) Peremescko — « Protoplasma Körper in der Milz. Wien. Acad. Sitzungsber. », LV, p. 539.
29) Lehmann — « Berichte d. Kgl. sächs. Ges. d. Wissensch. », 1851. « Lerbuch d. physiol. Chemie », 2 Auf.
30) Moleschott — « Müller's Archiv », 1856, p. 73.
31) Funcke — « Lehrbuch d. physiol. », 5 Aufl., p. 141. Leipz., 1870.
32) Neumann — L. c.
33) Bizzozero — « Moleschott's Untersuch. zur Naturlehre », XI, p. 50. — « Sullo sviluppo del glioma secondario del fegato ». Giornale dell'Acc. di Torino, 1871.
34) Bizzozero « Sul midollo delle ossa », dal « Morgagni », Napoli, 1869, pag. 9, 10.
35) Neumann — L. s. c., p. 458, lin. 22.
36) Bizzozero — L. s. c., p. 11.
37) Neumann — L. s. c., p. 472. Vedi la nota in fondo.
38) Funcke — « Handbuch der Physiologie », 2 Aufl., p. 157.
39) Kölliker — « Handbuch der Gewebelehre », 5 Aufl., p. 433.
40) Neumann — L. s. c., p. 441.
41) Freyer — « Ueber die Betheiligung der Milz. bei der Entwicklung der rothen Blutkörp », Königsberg, 1872.
42) Bizzozero e Salvioli — « Osservatore delle cliniche », n. 12-79. — « Centralblatt für med. Wiss. », n. 16, 1879.
43) Kölliker — « Manuel d'Histologie », Paris, 1871, p. 587 e seg. e p. 604.
44) Kölliker — L. s. c., p. 826 e seg.
45) Neumann — « Centralblatt. f. med. Wissensch. », 10 ottobre 1868.
46) Bizzozero — « Sul midollo delle ossa », p. 8.
47) Bizzozero — L. c., p. 11.
48) Vedi su questo argomento le induzioni del Prof. C. Maggiorani, nel suo lavoro « Sulla Smilzazione ». « Bull. delle scienze med. », Bologna, 30 aprile 1864.
49) Foà — Vedi Lo Spallanzani « Rendiconti della Società di Medicina e Chirurgia », febbraio 1879.
50) Bizzozero e Salvioli — L. s. c.

Spiegazione delle Tavole.

Fig. I. — Fegato embrione di vitello *a*, *b*, *c*, *d*, *e*, ematoblasti in diversi stadii di sviluppo, negli elementi *c* e *d*, si osserva una zona di sostanza jalina; nell'uno attorno all'ammasso nucleare, nell'altro alla periferia.

Fig. II. — Fegato embrione di vitello. Ematoblasti nei quali è già avvenuta la separazione dei nuclei dall'unico ammasso nucleare, in *b* alcune cellule alla periferia dell'ematoblasto sono costituite da un protoplasma jalino.

Fig. III. Fegato embrione di vitello. *a*, cumulo di cellule a protoplasma jalino provenienti dalla proliferazione di un ematoblasto, in *b* alcune di queste cellule hanno la sostanza jalina già colorata dall'emoglobina.

Fig. IV. — Fegato idem. Cellule jaline isolate.

Fig. V. — Fegato idem. Cellule rosse nucleate.

Fig. VI. — Fegato di embrione umano di 6 mesi. *a*, *b*, ematoblasti a diverso periodo di sviluppo; *c*, *d*, *e*, cellule jaline, globuli rossi nucleati e globuli rossi completi.

Tutte queste figure sono state disegnate da preparati fatti sui pezzi freschi.

Fig. VII. Fegato embrione di vitello di 4 mesi. *a*, cellule epatiche; *b*, ematoblasti; *c*, cumuli di cellule provenienti dalla proliferazione di un ematoblasto, come nella fig. III; *d*, vasi sanguigni ben limitati da cellule endoteliali; il vaso sanguigno *f*, nel fare il preparato, è rimasto alquanto isolato, sono però ancora aderenti alla parete del medesimo, e un ematoblasto *g* e cellule *i*, provenienti dalla proliferazione di altri ematoblasti.

Ematossilina, Damar. Oc. 3, Ob. IX. Tubo rientrato.

Fig. VIII. — Fegato di feto umano di 7 mesi morto poche ore dopo la nascita. *a*, cellule epatiche; *b*, ematoblasti; *d*, vasi sanguigni, qua e là si distinguono le cellule endoteliali, che costituiscono le pareti *f*, cumuli di cellule provenienti della proliferazione degli ematoblasti; in *g* evvi un ematoblasto che sembra libero nel lume del vaso sanguigno.

Ematossilina, Damar. Oc. 3, Ob. IX. Tubo rientrato.

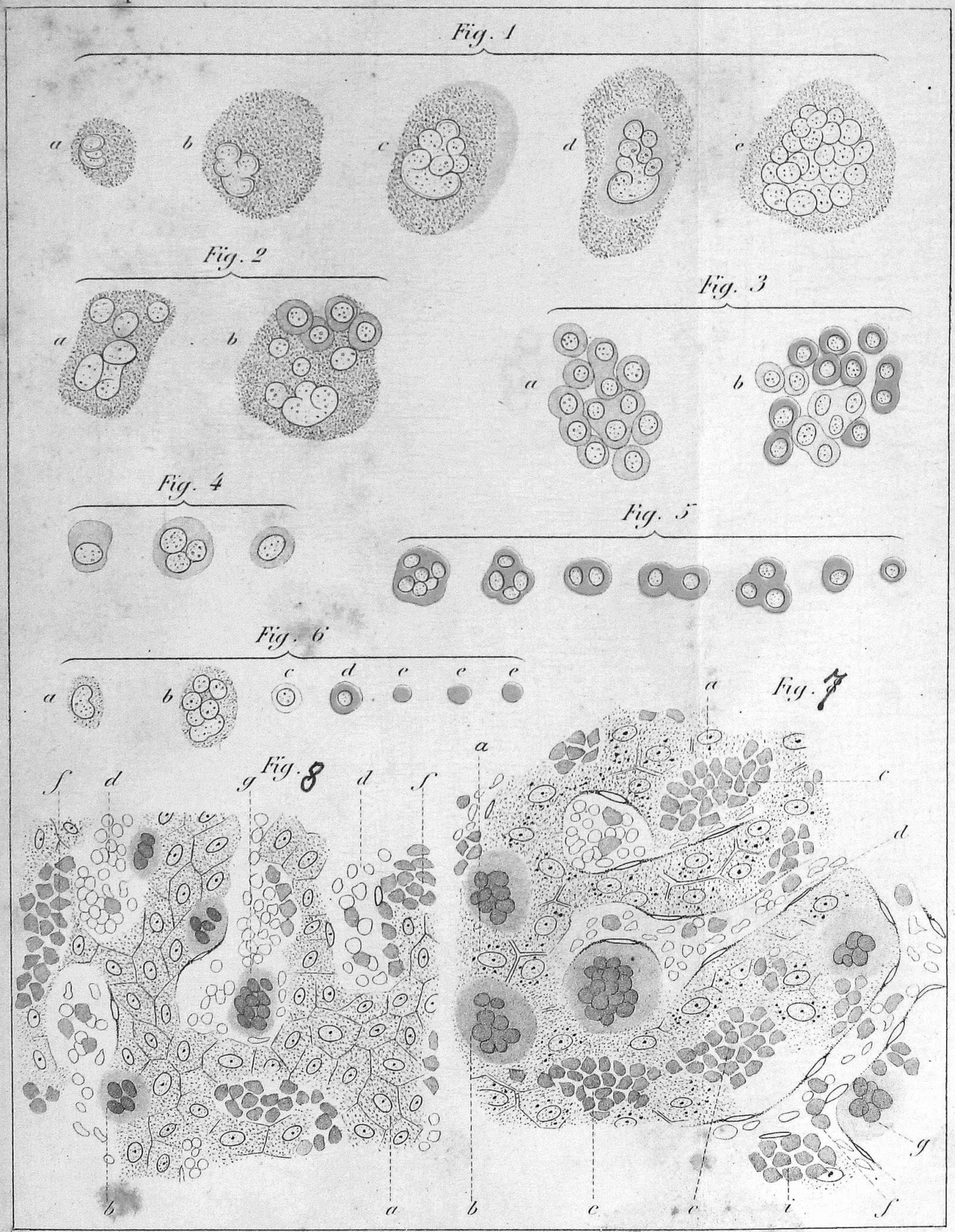

Torino Lit. Salussolia